



LA RÉUSSITE EN SOI

Kinanthropométrie
Cours 144-300 ME

Technique d'orthèses et de prothèses orthopédiques

Marc-André Hébert, Pht, M.Sc

Méridi Collégial Privé

Table des matières

Table des matières	3
1 Introduction à la prise de mesure	7
1.1 Exercice 1 : Mesurer la longueur des membres inférieurs.	8
1.2 Exercice 2 : Mesurer la flexion active du coude.....	9
1.3 Exercice 3 : Mesurer la flexion passive du genou.	10
1.4 Exercice 4 : Mesurer la flexion dorsale passive de la cheville.....	11
2 Qualités métrologiques des instruments de mesure	12
2.1 Fidélité	12
2.2 Répétabilité.....	14
2.3 Exactitude de mesure :	15
2.4 Justesse de mesure	16
2.5 Erreur de mesure (erreur aléatoire) :	17
2.6 Erreur systématique.....	18
2.7 Reproductibilité :	19
2.8 Résolution :	20
2.9 Objectivité :.....	21
2.10 Validité :.....	22
2.11 Révision des concepts de métrologie.	23
3 Instruments de mesure	27
4 Bilan articulaire : instruments et collectes de données	34
4.1 Terminologie : Goniomètre.....	34
4.2 Repères anatomiques et positionnement du goniomètre.....	35
4.3 Goniomètre : lecture de la mesure	36
4.4 Terminologie : inclinomètre.....	37
4.5 Repères anatomiques et positionnement de l'inclinomètre	38
4.6 Inclinomètre : lecture de la mesure.....	40
4.7 Collecte de données.....	42

5	Facteurs à considérer avant l'évaluation de la mobilité articulaire.....	43
5.1	S'informer de toutes précautions ou contre-indications concernant l'évaluation du patient. ..	43
5.2	Connaitre les facteurs provoquant une variation du ROM articulaire.....	44
5.3	Évaluer en assurant un niveau de difficulté progressive	46
5.4	Amplitude articulaire active (Active Range Of Motion ou AROM).....	47
5.5	Amplitude articulaire passive (Passive Range Of Motion ou PROM)	48
5.6	Facteurs limitants et sensations de fin de mouvement.....	49
6	Notions de base lors de l'évaluation initiale	51
6.1	Communication et mise en confiance.....	51
6.2	Observations	52
6.3	Palpation	52
6.4	Positionnement.....	53
7	Protocole d'évaluation de l'amplitude articulaire.....	54
7.1	Effectuer une évaluation visuelle fonctionnelle sommaire (SCAN)	54
7.1.1	Membre supérieur :	54
7.1.2	Membre inférieur	55
7.1.3	Tronc	55
7.2	Évaluation par position	56
7.3	AROM et ensuite PROM!	57
8	Protocole de mesure : (tiré de (Clarkson, 2013)).....	58
8.1	Exposer la région :	58
8.2	Explications et consignes	58
8.3	Matériel de mesure et prise de notes.....	58
8.4	Comparaison avec le ROM normal et le côté non-atteint.	58
8.5	Procédure d'évaluation et de mesure du AROM	58
8.6	Procédure d'évaluation et de mesure du PROM	58
8.7	Noter et éliminer les mouvements compensatoires.	59
9	Bilan musculaire	60
	Bilan articulaire du membre supérieur	61

10	Bilan articulaire au membre supérieur	63
10.1	Complexe scapulo-huméral : valeurs normales	63
10.2	Évaluation de la mobilité articulaire scapulo-thoracique	64
10.3	Articulation gléno-humérale : valeurs normales	69
10.4	Articulation huméro-radio-ulnaire : valeurs normales	81
10.5	Articulation radio-carpienne: valeurs normales	87
10.6	Articulations métacarpo-phalangienne (MCP) et inter-phalangiennes (IPP) des doigts 2 à 5 : valeurs normales.....	93
10.7	Articulations carpo-métacarpienne (CMC), métacarpo-phalangienne (MCP) et inter- phalangienne (IPP) du pouce: valeurs normales.....	101
11	Bilan articulaire du membre inférieur	111
11.1	Articulation de la hanche : valeurs normales.....	112
11.2	Articulation du genou : valeurs normales.....	121
11.3	Articulation de la cheville : valeurs normales.	126
11.4	Articulations métatarso-phalangiennes et inter-phalangiennes des orteils : valeurs normales 135	
12	Bilan articulaire du tronc.....	143
12.1	Région cervicale: valeurs normales.....	144
12.2	Région thoraco-lombaire: valeurs normales.....	150
13	Bibliographie.....	161

1 Introduction à la prise de mesure

Voici 4 exercices de prise de mesure. Parmi ces 4 exercices, UN seul vous sera assigné. En équipe de 4 personnes :

1. Déterminez une personne qui sera évaluée comme patient.
2. Les trois autres personnes devront déterminer qui sera l'évaluateur 1, 2 et 3.
3. À tour de rôle, chaque évaluateur devra mesurer l'amplitude ou la longueur du segment selon les consignes énoncées.
4. Chacune des mesures obtenues par chaque évaluateur doit être notée et inscrite dans le tableau prévu à cet effet.
5. **Important : Ne divulguez pas vos résultats tant que chaque évaluateur n'aura pas terminé de prendre ses mesures.**
6. Une fois que toutes les mesures seront inscrites, calculez les moyennes des résultats obtenus et inscrivez-les dans le tableau aux endroits appropriés

1.1 Exercice 1 : Mesurer la longueur des membres inférieurs.

2. Position de départ du patient : couché sur le dos, les jambes allongées.
3. Points de repères anatomiques : EIAS et malléole médiale.
4. Instrument de mesure : ruban à mesurer.
- 5.

	Membre inférieur droit (cm)				Membre inférieur gauche (cm)			
	Mesure 1	Mesure 2	Mesure 3	Moyenne	Mesure 1	Mesure 2	Mesure 3	Moyenne
Évaluateur 1								
Évaluateur 2								
Évaluateur 3								
Moyenne des évaluateurs								

Questions et retour sur l'exercice 1 :

1. Identifiez 4 facteurs pouvant expliquer les différences entre les résultats obtenus.
 - a.
 - b.
 - c.
 - d.
2. Selon vous, que pourriez-vous changer (en lien avec la méthode, les instrument de mesure, la position du patient, etc.) pour améliorer la qualité de votre prise de mesure?
3. Si vous étiez orthésiste dans un laboratoire, pourriez-vous baser votre appareillage sur ces mesures? Expliquez votre réponse.
4. De quelle façon pourrait-on avoir une mesure très précise et exacte?

1.2 Exercice 2 : Mesurer la flexion active du coude.

1. Position de départ du patient : couché sur le dos
2. Points de repères anatomiques : épicondyle latéral de l'humérus.
 1. Instrument de mesure : Goniomètre long, goniomètre court, inclinomètre. (chaque évaluateur utilisera les trois instruments de mesure différents).

	Coude droit (degrés °)				Coude gauche (degrés °)			
	Mesure 1 (Goniomètre long)	Mesure 2 (Goniomètre court)	Mesure 3 (Inclinomètre)	Moyenne	Mesure 1 (Goniomètre long)	Mesure 2 (Goniomètre court)	Mesure 3 (Inclinomètre)	Moyenne
Évaluateur 1								
Évaluateur 2								
Évaluateur 3								
Moyenne des évaluateurs								

Questions et retour sur l'exercice 2 :

1. Identifiez 4 facteurs pouvant expliquer les différences entre les résultats obtenus.
 - a.
 - b.
 - c.
 - d.
2. Selon vous, que pourriez-vous changer (en lien avec la méthode, les instrument de mesure, la position du patient, etc.) pour améliorer la qualité de votre prise de mesure?
3. Si vous étiez orthésiste dans un laboratoire, pourriez-vous baser votre appareillage sur ces mesures? Expliquez votre réponse.
4. Selon vous : est-ce la méthode ou l'instrument de mesure qui est le plus important afin d'obtenir une mesure le plus près possible de la réalité?

1.3 Exercice 3 : Mesurer la flexion passive du genou.

Position de départ du patient : 1) couché sur le dos 2) couché sur le ventre.

Points de repères anatomiques : épicondyle latéral du fémur.

Instrument de mesure : goniomètre long.

	Genou droit couché sur le dos (degrés °)				Genou droit couché sur le ventre (degrés °)			
	Mesure 1	Mesure 2	Mesure 3	Moyenne	Mesure 1	Mesure 2	Mesure 3	Moyenne
Évaluateur 1								
Évaluateur 2								
Évaluateur 3								
Moyenne des évaluateurs								

Questions et retour sur l'exercice 3 :

- Identifiez 4 facteurs pouvant expliquer les différences entre les résultats obtenus.
 -
 -
 -
 -
- Selon vous, que pourriez-vous changer (en lien avec la méthode, les instrument de mesure, la position du patient, etc.) pour améliorer la qualité de votre prise de mesure?
- Si vous étiez orthésiste dans un laboratoire, pourriez-vous baser votre appareillage sur ces mesures? Expliquez votre réponse.
- Selon vous : quel sont les impacts d'une prise de mesure répétée sur un patient?

1.4 Exercice 4 : Mesurer la flexion dorsale passive de la cheville.

Position de départ du patient : 1) Couché sur le dos, 2) debout.

Points de repères anatomiques : malléole latérale.

Instrument de mesure : inclinomètre, planche à charnière.

	Cheville droite, couché sur le dos (degrés °)				Cheville gauche, debout (degrés °)			
	Mesure 1	Mesure 2	Mesure 3	Moyenne	Mesure 1	Mesure 2	Mesure 3	Moyenne
Évaluateur 1								
Évaluateur 2								
Évaluateur 3								
Moyenne des évaluateurs								

Questions et retour sur l'exercice 1 :

1. Identifiez 4 facteurs pouvant expliquer les différences entre les résultats obtenus.
 - a.
 - b.
 - c.
 - d.
2. Selon vous, que pourriez-vous changer (en lien avec la méthode, les instrument de mesure, la position du patient, etc.) pour améliorer la qualité de votre prise de mesure?
3. Si vous étiez orthésiste dans un laboratoire, pourriez-vous baser votre appareillage sur ces mesures? Expliquez votre réponse.
4. Selon vous : quelle est l'impact du gabarit du patient et de la force maximale de l'évaluateur dans la validité des mesures prises pour ce cas-ci?

2 Qualités métrologiques des instruments de mesure

Ces définitions sont tirés de : (« Vocabulaire international de métrologie – Concepts fondamentaux et généraux et termes associés (VIM).pdf », s. d.) et (« BIPM - JCGM », s. d.)

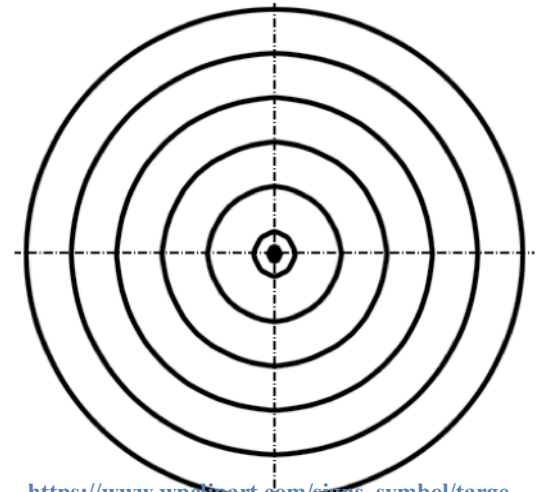
Termes importants à retenir	
1. Fidélité	6. Erreur systématique
2. Répétabilité	7. Reproductibilité
3. Exactitude de mesure	8. Résolution
4. Justesse de mesure	9. Objectivité
5. Erreur de mesure	10. Validité

2.1 Fidélité

Définition : étroitesse de l'accord entre les indications ou les valeurs mesurées obtenues par des mesurages répétés du même objet ou d'objets similaires dans des conditions spécifiées.

À retenir :

- Pour vérifier si un instrument de mesure est fidèle, il faut obligatoirement utiliser de **multiples fois** l'instrument en respectant exactement **les mêmes conditions d'évaluation** (même évaluateur, même méthode, même position d'évaluation, même environnement, court intervalle de temps, etc.)
- Un instrument fidèle donnera alors presque toujours la même valeur (degrés, cm, etc). Le résultat demeurera stable, mesure après mesure.
- On peut aussi parler de fidélité intra-évaluateur (test-re-test) et de fidélité inter-évaluateur (2 personnes différentes mesurent la même chose dans des conditions similaires).
- **Attention** : un instrument qui donne des mesures fidèles ne donne pas nécessairement des mesures exactes. Fidélité de mesure et exactitude de mesure sont deux notions différentes.



https://www.wpclipart.com/signs_symbol/targets/target_large_BW.png.html

Questions :

1. En vous référant aux exercices que vous avez faits précédemment, donnez deux exemples où la fidélité n'a pas été assurée.
2. En utilisant une situation de la vie courante, donner un exemple pour lequel un instrument ne serait pas fidèle.
3. Sur la cible ci-haut, dessinez cinq valeurs que l'on pourrait qualifier de fidèles.

2.2 Répétabilité

Définition : fidélité de mesure selon un ensemble de conditions de répétabilité.

À retenir :

- Les conditions de répétabilité sont des conditions où les résultats d'essai indépendants sont obtenus par : la même méthode sur des individus d'essai identiques, dans le même laboratoire, par le même opérateur, utilisant le même équipement et pendant un court intervalle de temps.
- Une mesure répétable est une mesure que l'on peut utiliser pour vérifier l'évolution d'un patient. Il est donc primordial pour un évaluateur de conserver la même procédure et la même position lors des prises de mesures pour une articulation ou un mouvement donné.
- Si le concept de répétabilité s'applique à un protocole de mesure, une mesure ou un résultat quantitatif, la fidélité est l'équivalent du concept de répétabilité mais appliqué à un instrument de mesure.

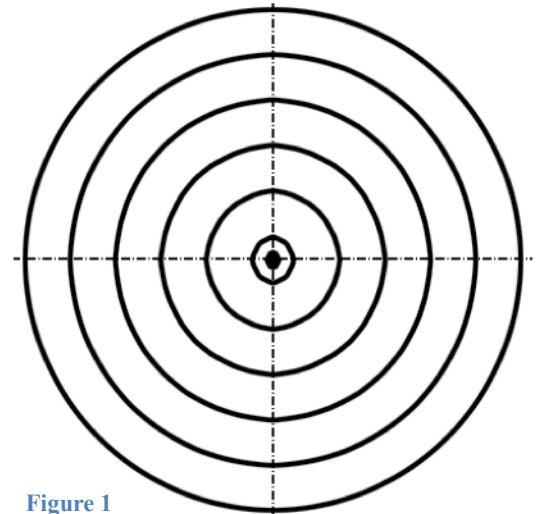


Figure 1
https://www.wpclipart.com/signs_symbol/targets/target_large_BW.png.html

Questions :

1. En vous référant aux exercices que vous avez faits précédemment, donnez deux exemples où la répétabilité n'a pas été assurée.
 - a.
 - b.
2. Vous passez beaucoup de temps avec un patient et il doit faire plusieurs fois le même mouvement à l'épaule. Quels sont les effets d'une répétition des mouvements mesurés à l'épaule sur la répétabilité de vos mesures de l'amplitude articulaire?
3. Vous utilisez un goniomètre long pour mesurer le coude d'un patient car vous savez que les mesures que vous obtenez sont fidèles et reproductibles. Vous mesurez ensuite l'amplitude de son genou et arrivez avec des résultats très variables. Comment pouvez-vous les expliquer?
4. Sur la cible ci-haut, dessinez cinq valeurs que l'on pourrait qualifier de reproductibles.

2.3 Exactitude de mesure :

Définition : étroitesse de l'accord entre une valeur mesurée d'une grandeur et la valeur de référence acceptée.

À retenir :

- Une mesure est exacte si elle est très près de la valeur de référence et connue. Par exemple, des recherches exhaustives ont démontré que l'amplitude normale de flexion au coude est de 150° . Si vous effectuez une mesure de la flexion d'un coude avec un goniomètre et que vous obtenez une moyenne de 149° , votre résultat est presque exact.
- L'exactitude de mesure doit donc être déterminée en la comparant à une valeur normale bien établie (ce qu'on appelle une valeur étalon). Il y a donc une coïncidence de la valeur mesurée et de la valeur théorique attendue.
- Le terme exactitude de mesure peut être attribué à : un instrument de mesure ou un système de mesure. Le terme exactitude de mesure peut également être attribuée à : une seule valeur mesurée ou à un ensemble de valeurs mesurées.

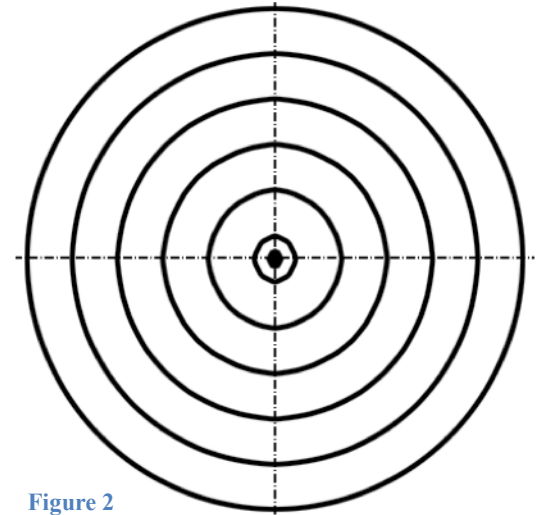


Figure 2
https://www.wpclipart.com/signs_symbol/targets/target_large_BW.png.html

Questions :

1. Sachant que l'amplitude normale de flexion au coude est de 140° , de 150° pour la flexion au genou et de 20° pour la flexion dorsale (sans mise en charge) et en vous référant aux exercices que vous avez faits précédemment, donnez deux exemples où l'exactitude de mesure a été atteinte.
 - a.
 - b.
2. Vous utilisez un goniomètre court pour mesurer la flexion au genou d'un patient qui est en plus gradué aux 5° . Selon vous, quelles sont les chances que vos mesures soient exactes? Expliquez votre réponse.
3. Sur la cible ci-haut, dessinez cinq valeurs pour laquelle une seule serait pourrait être qualifiée d'exacte.

2.4 Justesse de mesure

Définition : Étroitesse de l'accord entre la valeur moyenne obtenue à partir d'une large série de résultats d'essais et une valeur de référence acceptée.

À retenir :

- Si l'exactitude de mesure s'applique pour une seule prise de mesure permettant d'obtenir une valeur près de la valeur de référence, la justesse de mesure est beaucoup plus significative car elle fait référence à beaucoup plus de répétitions de prise de mesures.
- La justesse d'une série de mesure peut être compromise par plusieurs facteurs : un instrument de mesure mal calibré, une erreur dans la méthodologie, un appareil avec mécanisme défectueux, un évaluateur mal formé, une mauvaise lecture, etc.
- En résumé, si vous jouez aux dards et que vous frappez le mile à votre premier lancer, vous êtes exact (et peut-être chanceux ou chanceuse...). Mais si vous envoyez toutes vos autres fléchettes au même endroit, alors là, vous faites preuve d'une grande justesse!

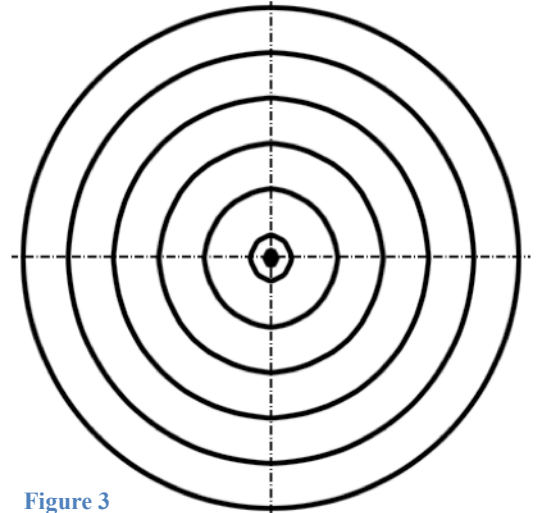


Figure 3
https://www.wpclipart.com/signs_symbol/targets/target_large_BW.png.html

Questions :

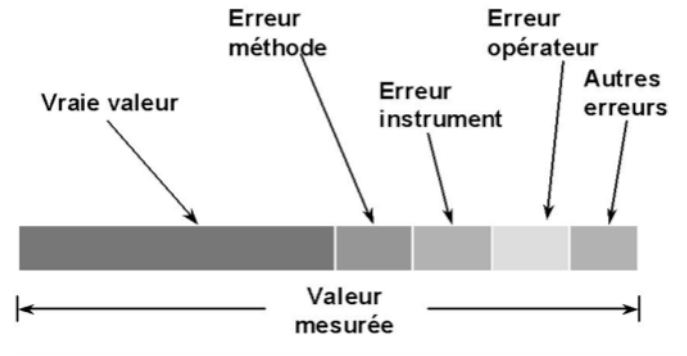
1. Sachant que l'amplitude normale de flexion au coude est de 140° , de 150° pour la flexion au genou et de 20° pour la flexion dorsale (sans mise en charge) et en vous référant aux exercices que vous avez faits précédemment, pouvez-vous donner deux exemples où la justesse de mesure a été atteinte? Si non, expliquez pourquoi.
 - a.
 - b.
2. Vous utilisez un goniomètre court pour mesurer la flexion au genou d'un patient. De plus, votre appareil de mesure est gradué aux 5° . Selon vous, quelles sont les chances que vos mesures soient justes? Expliquez votre réponse.
3. Sur la cible ci-haut, dessinez cinq valeurs qui seraient qualifiées de justes.

2.5 Erreur de mesure (erreur aléatoire) :

Définition : différence entre la valeur mesurée d'une grandeur et une valeur de référence.

À retenir :

- Le concept d'erreur peut être utilisé lorsqu'il existe une valeur de référence unique à laquelle se rapporter ou se comparer (valeur étalon ou une référence officielle). En bref, on a toujours raison tant que quelqu'un ne nous dit pas qu'on a tout faux!
- Une erreur de mesure est le résultat de plusieurs sources d'erreur qui s'additionnent selon le processus d'évaluation. Les erreurs s'additionnent.
- En pratique, on ne peut pas éliminer les sources d'erreurs lorsque l'on évalue un patient. Cependant, si on utilise toujours la même méthode d'évaluation, notre erreur de mesure a plus de chance d'être constante et nos résultats auront plus de chance de bien détailler l'évolution de notre patient.
- On compte trois principales sources d'erreurs :
(http://www.med.uottawa.ca/sim/data/Res_Epidemiologie_f.htm#incidence)
 - **L'objet mesuré** : la mobilité articulaire peut varier; il est donc difficile d'en connaître la valeur exacte;
 - **L'observateur** : ce sont des évaluateurs différents avec des méthodes variables qui mesurent votre amplitude articulaire lors de vos visites à la clinique ;
 - **L'appareil de mesure** : l'inclinomètre dans la salle 3 est parfois défectueux, il faudrait vraiment le recalibrer).



<https://slideplayer.fr/1583000/4/images/10/Erreur+de+mesure+4+janvier+2007+TCH040+-+Sylvain+Lévesque.jpg>

Questions :

1. En vous référant aux exercices que vous avez faits précédemment, pouvez-vous donner deux exemples où une erreur de mesure pourrait être faite lors de votre prise de mesure. Expliquez vos réponses.
2. Selon vous, quel est l'impact d'un instrument gradué aux 1° et un autre aux 5° sur l'erreur de mesure qui pourrait être commise?
3. Lors des prises de mesures faites avec le goniomètre, le ruban à mesurer et l'inclinomètre, identifiez 2 situations où une erreur de mesure pourrait survenir.
 - a.
 - b.

2.6 Erreur systématique

Définition : composante de l'erreur de mesure qui, dans des mesurages répétés, demeure constante ou varie de façon prévisible.

À retenir :

- La valeur de référence pour une erreur systématique est une valeur vraie, une valeur mesurée d'un étalon dont l'incertitude de mesure est négligeable, ou une valeur conventionnelle.
- L'erreur systématique et ses causes peuvent être connues ou inconnues. On peut appliquer une correction pour compenser une erreur systématique connue.
- L'erreur systématique est égale à la différence entre l'erreur de mesure et l'erreur aléatoire.
- L'erreur systématique contribue à toujours surévaluer (ou toujours sous-évaluer) la valeur mesurée. Par exemple, une erreur systématique serait faite par l'utilisateur d'une règle dont il manque le premier centimètre : toutes les mesures seraient surévaluées. Ou encore, si une balance indique déjà quelques grammes lorsque le plateau n'est pas chargé, toutes les mesures fourniront une valeur trop élevée. Dans ces contextes, l'instrument pourrait être fidèle mais ne serait pas valide.

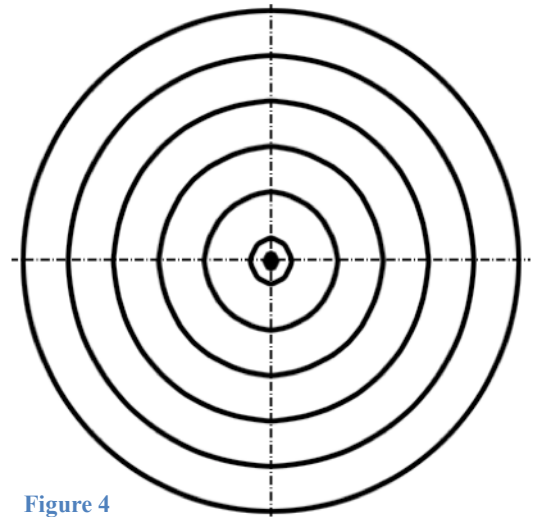


Figure 4
https://www.wpclipart.com/signs_symbol/targets/target_large_BW.png.html

Questions :

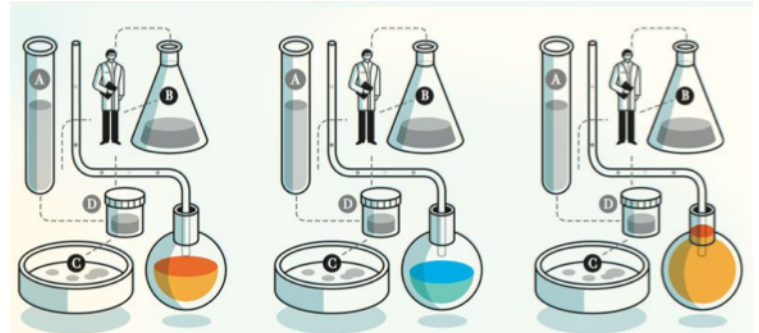
1. En vous référant aux exercices que vous avez faits précédemment, pouvez-vous donner deux exemples où une erreur systématique pourrait être faite lors de votre prise de mesure. Expliquez vos réponses.
2. Selon vous, une erreur systématique est-elle principalement liée à l'évaluateur ou à l'instrument de mesure?
3. Lors des prises de mesures faites avec le goniomètre, le ruban à mesurer et l'inclinomètre, identifiez 2 situations où une erreur systématique pourrait survenir.
 - a.
 - b.
4. Sur la cible ci-haut, dessinez cinq valeurs qui seraient qualifiées de fidèles et répétables mais qui seraient erronées à cause d'une erreur systématique.

2.7 Reproductibilité :

Définition : fidélité de mesure selon un ensemble de conditions de reproductibilité.

À retenir :

- Les conditions de reproductibilité sont définies comme étant des conditions de mesure dans un ensemble de conditions qui comprennent des lieux, des opérateurs et des systèmes de mesure différents, ainsi que des mesurages répétés sur le même objet ou des objets similaires.
- Étroitesse de l'accord entre les résultats de mesurages successifs du même mesurande, mesurages effectués en faisant varier certaines conditions de mesure.
- En gros, c'est le but même de la recherche. Par exemple, une équipe de recherche avance qu'elle a démontré un lien entre les vaccins et l'augmentation des taux d'autisme chez les enfants. Si une autre équipe de recherche, avec des méthodes de recherches différentes n'arrive pas à reproduire ces mêmes résultats, alors les résultats initiaux seraient non reproductibles et mettraient fortement en doute la qualité des travaux de la première équipe de recherche.
- Autre exemple : Un évaluateur mesure deux fois la même chose en utilisant les mêmes conditions à l'exception des techniques d'évaluation différentes (Ex : patient debout vs couché). S'il arrive au même résultat selon les deux méthodes, la valeur est donc reproductible. L'important, c'est d'identifier les conditions que l'on fait varier.
- N'oubliez pas : cette propriété est très importante lorsqu'un autre clinicien doit poursuivre le suivi d'un patient qui était avec un autre professionnel préalablement.



https://www.sciencenews.org/sites/default/files/main/articles/reproducibility_opener.jpg

Questions :


1. En vous référant aux exercices que vous avez faits précédemment, pouvez-vous donner deux exemples où la reproductibilité n'a pas été assurée?
2. Vous tombez subitement malade et vous ne pouvez pas être présent au travail. Malheureusement, vous deviez évaluer l'amplitude articulaire et la force d'une patiente pour des orthèses tibio-pédiées ce jour même. Votre patiente vient de l'extérieur et voulait absolument obtenir ses orthèses le plus tôt possible. Pour répondre aux besoins de la cliente, votre collègue a effectué son évaluation musculaire et articulaire. À votre retour au travail, vous n'avez pas pu lui reparler mais il vous a laissé un formulaire avec les résultats de son évaluation, sans plus de détails. Que faites-vous maintenant avec ces mesures?

2.8 Résolution :

Définition : plus petite variation de la grandeur mesurée qui produit une variation perceptible de l'indication (valeur fournie par un instrument de mesure ou un système de mesure) correspondante.

À retenir :

- La distance séparant les graduations sur un instrument de mesure peut diminuer la précision de mesure de l'instrument. C'est la première limitation de l'appareil.
- Certains goniomètres peuvent être gradués au cinq degrés près alors que d'autres le sont au 0,5 degré. C'est pourquoi la plus petite graduation sur un instrument est souvent inscrite avec un signe de \pm devant la mesure obtenue. Cette valeur contribue en partie à l'incertitude de mesure.



<http://www.lamaingauche.com/image/imagebank/rapporteur.jpg>

- La précision de mesure peut aussi être affectée par le lecteur (position, angle de lecture, etc). Ainsi une mesure peut varier grandement d'un évaluateur à l'autre. L'erreur augmente plus il y a d'évaluateurs.
- On utilise des appareils de mesure en fonction de nos besoins et de nos moyens financiers, appareil de grande résolution dispendieux ... mais est-ce utile ? On ne peut pas être plus précis que son appareil de mesure.

Questions :

1. En vous référant aux exercices que vous avez faits précédemment, pouvez-vous donner deux exemples où la résolution d'un instrument est faible?
2. Selon vous, quelle pourraient être les conséquences pour un client si vous utilisez un appareil de mesure avec une mauvaise résolution?

2.9 Objectivité :

Définition : Se dit d'un dispositif d'évaluation ou de mesure qui est objectif si la nature des informations qu'il fournit et/ou des appréciations qu'il conduit à formuler ne dépend pas de la personne (observateur, correcteur, évaluateur) à qui son utilisation est confiée.

À retenir :

- Idéalement, il faudrait donc que les mêmes événements ou comportements soient perçus et/ou interprétés de la même manière, avec la même fréquence ou la même intensité, etc., par les différents utilisateurs possibles du dispositif.
- Ainsi par exemple, la qualité d'une même performance devrait être appréciée de manière identique par des correcteurs ou évaluateurs différents. (<https://www.irdp.ch/institut/objectivite-dispositif-evaluation-mesure-2140.html>)
- Caractère de ce qui donne une image non déformée, ou de ce qui les décrit sans parti pris. De façon opératoire, l'objectivité est, le plus simplement, définie comme le degré de concordance entre plusieurs observations.
- Parfois un évaluateur perd son objectivité s'il souhaite dépasser l'amplitude « record » et modifie sa méthode ou surévalue volontairement l'amplitude lors de la lecture de l'instrument.

Questions :

1. En vous référant aux exercices que vous avez faits précédemment, pouvez-vous donner deux exemples où vous auriez pu, en tant qu'évaluateur, perdre votre objectivité?

2. Un représentant d'une compagnie fabricant des bas de contention vous a vanté les qualités de ses produits lors d'une rencontre. Pour confirmer ses dires, il relate une étude que son laboratoire a complétée auprès de 3 patients souffrant de lymphoedème.
 - a. Que devez-vous conclure de ces résultats?

 - b. Quelle est votre conduite à l'égard de ses produits?

 - c. Quelles questions pourriez-vous lui poser?

2.10 Validité :

Définition : La validité d'un instrument de mesure réfère au degré auquel l'instrument mesure ce qu'il est supposé mesurer, c'est-à-dire le concept ou la valeur désirée (ex : Poids d'une personne, amplitude articulaire).

À retenir :

- La validité porte sur les conclusions que nous pouvons tirer à partir de résultats d'une mesure. Des questions comme « Est-ce que le test mesure ce que cherchons à évaluer? » ou « À quel point les résultats d'une mesure correspondent-ils à la véritable nature du phénomène à l'étude? » font partie de ces questions.
 - On dit généralement de la validité qu'elle répond à la question suivante : « Mesure-t-on ce qu'on veut mesurer? (http://www.oag-bvg.gc.ca/internet/Francais/meth_gde_f_19726.html).
- 1) On parle de **validité de contenu** lorsque l'on réfère à la représentation adéquate de l'échantillon d'items utilisés pour mesurer un comportement ou une caractéristique. Par exemple, si on veut mesurer les capacités fonctionnelles d'un patient mais que l'on ne mesure que la force des muscles sans inclure la mobilité articulaire, l'équilibre et les capacités cardio-respiratoires, l'évaluation ne sera pas valide car elle ne contient pas les bons items d'évaluation. Dans le cas d'une prise de mesure de l'amplitude articulaire, une utilisation adéquate des connaissances anatomiques et des compétences cliniques sont considérées suffisante pour assurer une validité de contenu.
 - 2) On parle de **validité de critère** lorsque l'on peut mesurer la même chose (l'amplitude articulaire par exemple) avec un instrument de mesure différent et que l'on arrive aux mêmes résultats qu'un instrument ayant déjà été validé préalablement. En résumé, elle a la capacité de donner des résultats en accord avec un «gold standard». (Ex : mesurer la flexion à l'épaule avec un inclinomètre au lieu d'un goniomètre). En terme de goniométrie, on prend pour acquis que les instruments de mesure (goniomètre, inclinomètre, etc.) ont été vérifiés par le fabricant et peuvent ainsi garantir une bonne validité de critère.
 - 3) On parle de **validité apparente** lorsque l'on veut vérifier si l'instrument de mesure que l'on utilise semble mesurer ce qu'il est supposé mesurer. Par exemple, un ruban à mesurer, utilisé pour mesurer une amplitude articulaire, n'aurait pas une bonne validité d'apparence. Par contre, on peut supposer qu'un goniomètre peut se superposer à une articulation afin de suivre les segments articulaires en mouvement. Ce critère de validité est très subjectif et est déterminé par l'évaluateur.
 - 4) On parle de **validité de construit** lorsqu'un outil de mesure définit comme la capacité d'un instrument de mesure à rendre compte d'un concept abstrait. Les tests fonctionnels sont de bons exemples. Dans la plupart de ces tests, un des aspects évalué est l'amplitude articulaire. Pris en compte avec la force, l'équilibre, etc., ceci permet donc de garantir une bonne validité de construit.

Questions :

1. Une équipe de recherche veut identifier la force résiduelle du quadriceps chez les amputés trans-tibiaux. Elle met sur pied des méthodes d'évaluation standardisées, utilise un protocole de recherche bien standardisé et emploie des instruments fidèles. Cependant, l'équipe n'a pas bien adapté ses tests pour pouvoir tenir compte de la longueur du moignon résiduelle. Quel type de validité cette équipe n'a pas respecté?

2.11 Révision des concepts de métrologie.

Questions : Associez le terme avec la bonne définition ou la bonne situation.

- | | |
|-------------------------|------------------------|
| 1. Fidélité | 6. Erreur systématique |
| 2. Répétabilité | 7. Reproductibilité |
| 3. Exactitude de mesure | 8. Résolution |
| 4. Justesse de mesure | 9. Objectivité |
| 5. Erreur de mesure | 10. Validité |

Lors de la prise de mesure pour la fabrication d'une orthèse, j'utilise toujours la même salle, le même instrument de mesure, avec la même table, la même position d'évaluation au même moment de la journée.

Un client pour une nouvelle prothèse trans-tibiale a déménagé et doit être évalué dans un laboratoire différent. Afin de vous assurer que vos mesures soient exactes dans votre laboratoire, vous devez utiliser la même salle, le même instrument de mesure, avec la même table, la même position d'évaluation au même moment de la journée que l'évaluateur du précédent laboratoire.

Vous avez mesuré à plusieurs reprises la flexion dorsale à la cheville de votre patient et vous arrivez presque toujours à la valeur normale de 50°.

<p>Vous avez toujours mesuré la flexion du coude de votre patient avec un inclinomètre mais vous réalisez que le cadran votre instrument de mesure est faussé de 2 degrés supplémentaires et que vous avez toujours oublié de mettre une serviette sous le coude. Par conséquent, vos mesures sont surévaluées de 6°.</p>	
<p>La valeur normale de la flexion du poignet est de 80°. Vous mesurez l'amplitude de flexion chez votre patient mais vous arrivez à une amplitude de 67°. Quelle propriété métrologique vous n'avez pas réussi à atteindre avec cette mesure?</p>	
<p>Vous devez évaluer un patient difficile et très exigeant. Après avoir porté pendant 2 semaines une orthèse de repos au coude afin d'augmenter son amplitude de flexion, vous devez mesurer son articulation afin de vérifier ses progrès. Pendant votre mesure, vous poussez un peu plus l'articulation qu'à l'habitude afin d'obtenir un gain. Quelle qualité métrologique avez-vous perdu?</p>	
<p>Vous devez mesurer la différence de longueur des membres inférieurs d'un patient. Malgré avoir répété 4 fois la même procédure, vous obtenez à chaque fois des valeurs différentes. Vos mesures montrent une grande...</p>	
<p>Vous devez vérifier l'alignement articulaire d'une prothèse trans-fémorale afin de finaliser l'alignement en position verticale. Vous êtes déjà en retard pour votre prochain rendez-vous, donc pour économiser du temps, vous utilisez votre ruban à mesurer comme une ligne à plomb afin de compléter votre ajustement par rapport à la verticale.</p>	
<p>Vous travaillez dans un centre de réadaptation où vous devez mesurer, toujours avec le même dynamomètre manuel et selon le même protocole, la force musculaire résiduelle chez des patients avec une lésion de la moelle épinière. De plus, un technicien spécialisé calibre régulièrement ces appareils de mesure afin de garantir leur (... complétez ...)</p>	
<p>Vous faites une visite à domicile pour un suivi post-livraison d'orthèses fémoro-pédieuses. Une fois rendu chez le patient, vous réalisez que vous avez oublié votre goniomètre usuel (gradué aux 1°) et que vous n'avez qu'un goniomètre gradué aux 5°. De quelle terme métrologique parle-t-on dans ce cas-ci?</p>	

Un bi-athlète s'entraîne au tir à la carabine en préparation de sa prochaine compétition. Il souhaite vérifier sa précision. Voici 4 séries de tirs qu'il a réalisées. Trouvez les mots manquants en utilisant les mots suggérés :



DOC182.77.20099.Jun09.web.pdf

1. Sur la première cible (ci-dessus), les tirs sont très dispersés et aucun n'a réellement approché le centre, la méthode du tireur ne montre pas une bonne _____ et sa mire ne montre pas une bonne _____. Parmi les cinq tirs, un seul a touché la cible et a montré une _____. Mis ensemble, ces problèmes démontrent une importante _____.
- a. Fidélité b. Répétabilité c. Erreur aléatoire d. Exactitude de mesure
2. Sur la deuxième cible, les tirs sont tous regroupés mais ils sont tous décalés par rapport au centre de la cible. La méthode du tireur montre une bonne _____ mais une mauvaise _____. On peut supposer que sa mire est responsable d'une _____. Une fois ajustée, son instrument de visée pourrait montrer une meilleure _____.
- a. Justesse de mesure b. Répétabilité c. Fidélité d. Erreur systématique

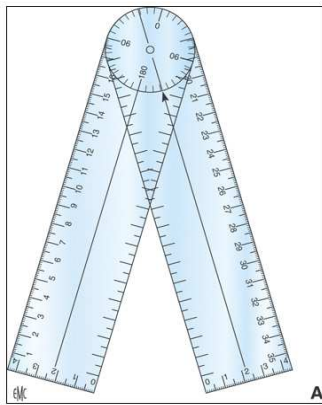
3. Sur la troisième cible, tous les impacts atteignent ^[] la cible, nous avons donc une meilleure _____ . Mais dans l'ensemble ils restent dispersés; ce qui signifie que la _____ reste limitée. Si le tireur arrivait à éliminer son _____ liée à sa méthode et à sa lunette de visée, il serait en mesure de répondre à ses questions concernant ses aptitudes au tir et obtiendrait ainsi une meilleure _____ .
- a. Justesse de mesure b. Répétabilité c. Erreur aléatoire d. Validité
- b.
4. La cible finale montre la meilleure performance : très faible déviation par rapport au centre de la cible pour chaque impact et tous les impacts sont regroupés; pris individuellement, chaque tir montre une _____ exactitude de mesure _____ et l'ensemble des tirs montre une excellente _____ justesse de mesure _____. Dans cette situation, la méthode du tireur et la fidélité de sa mire confirment sa _____ validité _____. Pour s'en assurer, il pourra refaire le même test dans un autre champ de tir afin de vérifier sa _____ reproductibilité _____ .
- a. Justesse de mesure b. Validité c. Exactitude de mesure d. Reproductibilité

3 Instruments de mesure

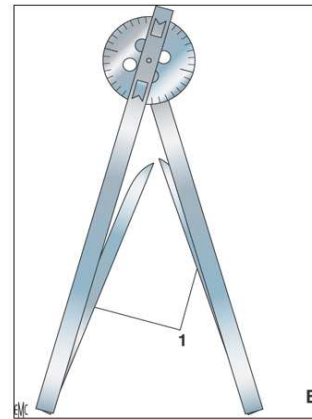
Goniomètre:

Bonne Répétabilité (intra-évaluateur et inter-évaluateur) et bonne validité (avec un protocole standardisé)(Norkin & White, 2009).

Cochin : petit souple
(avec ou sans trombone)

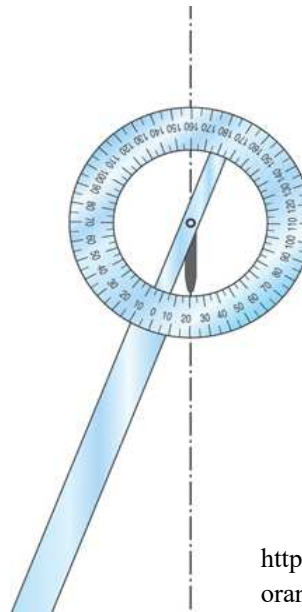


Houdre : grandes branches métalliques



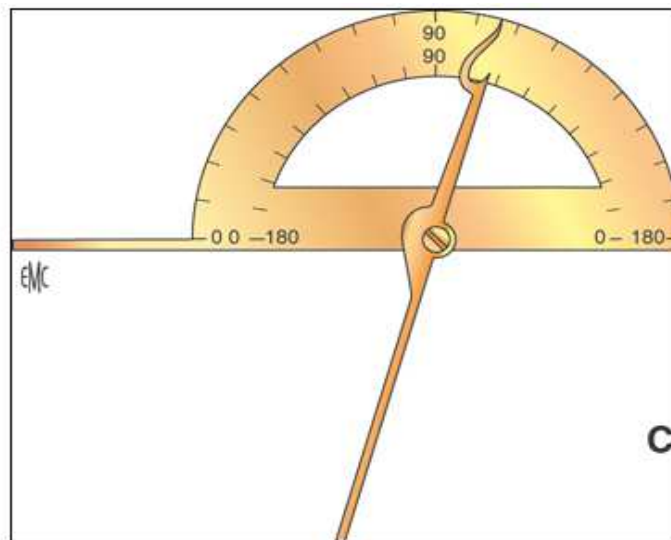
<http://kine.centre.pagesperso-orange.fr/cours%20IFMK/2012%202013/gonio2012.pdf>

Labrique : avec indication de la verticale / aiguille



<http://kine.centre.pagesperso-orange.fr/cours%20IFMK/2012%202013>

Balthazar : doigts face dorsale ou palmaire



<http://kine.centre.pagesperso-orange.fr/cours%20IFMK/2012%202013/gonio2012.pdf>

Le Goniomètre de Tuefferd

Branches légèrement plus petites
Seulement 180°



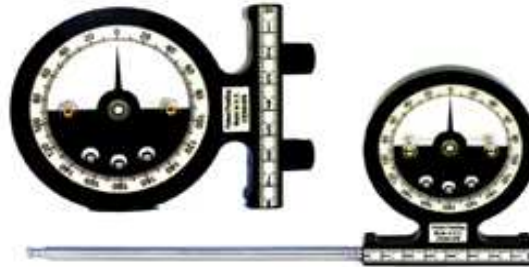
<http://kine.centre.pagesperso-orange.fr/cours%20IFMK/2012%202013/gonio2012.pdf>



<http://www.nexgenergo.com/medical/images/12-1028.jpg>

Inclinomètre

Inclinomètre : avec utilisation de l'axe du segment



Lt Commander H. Rolf Noer : poignet doigts

<http://www.medicaldoc.fr/diagnostic-et-mesure/inclinometre-bi-level,fr,4,fi261533.cfm>

Plurimètre de Rippstein



<http://www.promokine.com/media/catalog/product/cache/1/image/700x700/b5d250a86e3d9c53>

Autres outils



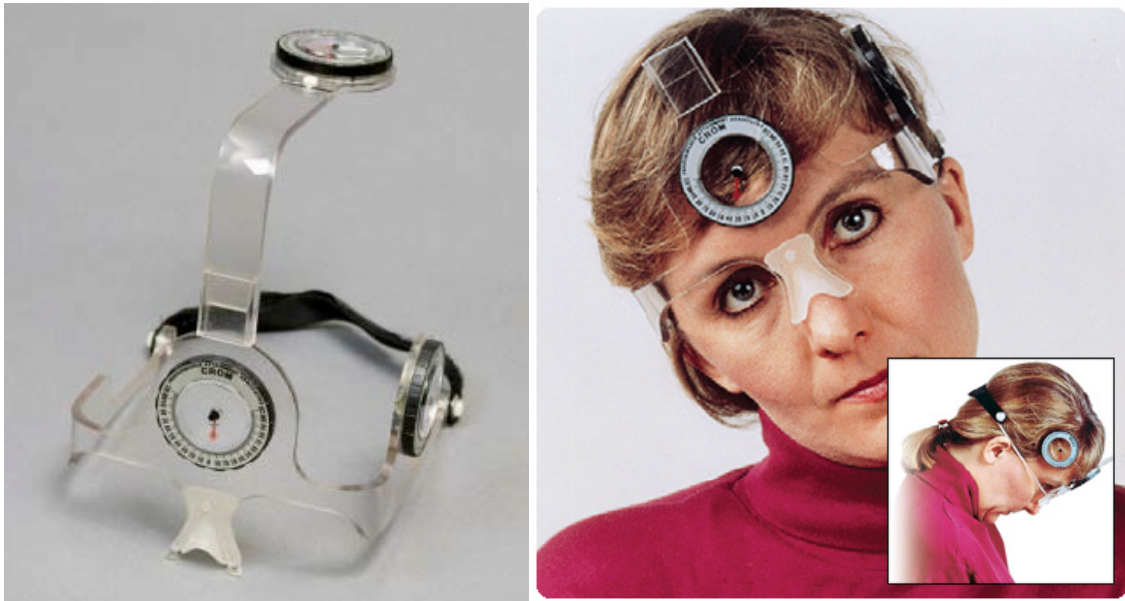<http://kine.centre.pagesperso-orange.fr/cours%20IFMK/2012%202013/gonio2012.pdf>

Ruban à mesurer



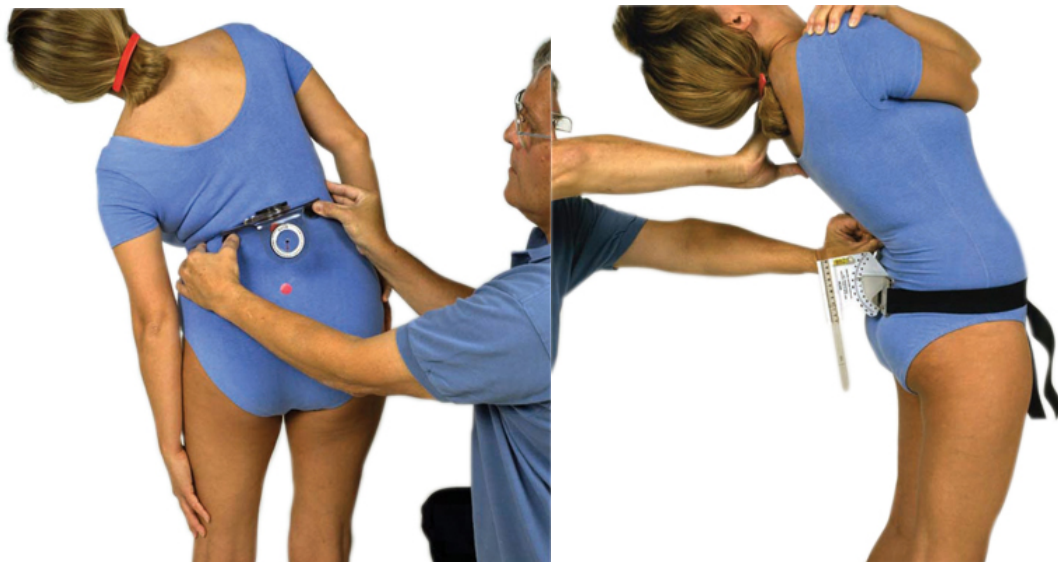
<http://kine.centre.pagesperso-orange.fr/cours%20IFMK/2012%202013/gonio2012.pdf>

Cervical Range Of Motion (CROM)



http://ecx.images-amazon.com/images/I/51RdGZIaztL._SY300_.jpg

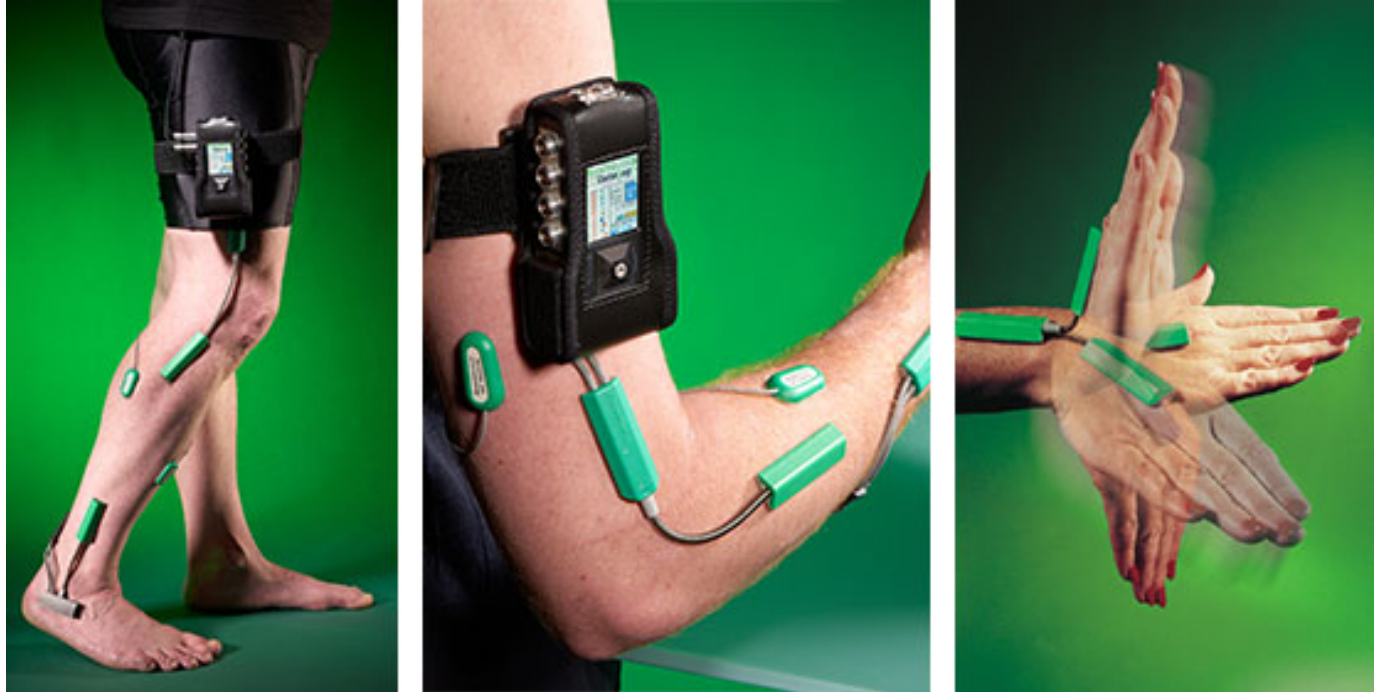Back Range Of Motion (BROM)



<http://kine.centre.pagesperso-orange.fr/cours%20IFMK/2012%202013/gonio2012.pdf>

https://www.physiosupplies.fr/media/catalog/product/cache/13/image/650x650/9df78eab33525d08d6e5fb8d27136e95/b/r/brom_basic1/brom-basic-31.jpg

Goniomètre électronique

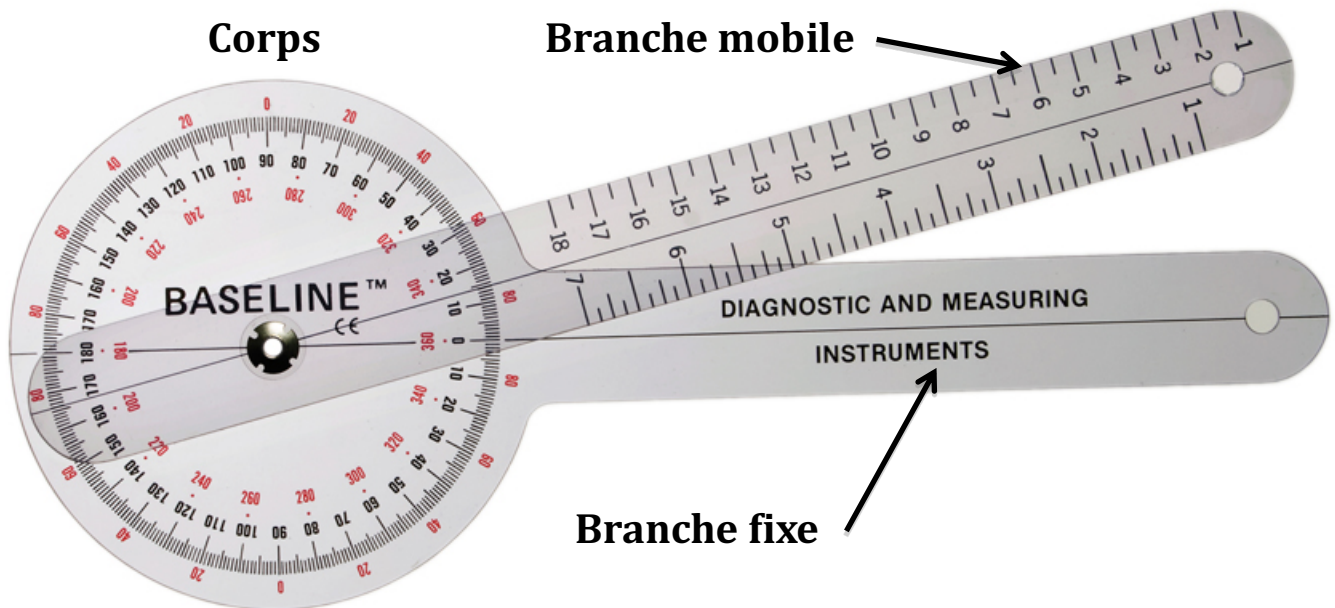


<http://www.nexgenergo.com/ergonomics/biosensors.html>

4 Bilan articulaire : instruments et collectes de données

4.1 Terminologie : Goniomètre

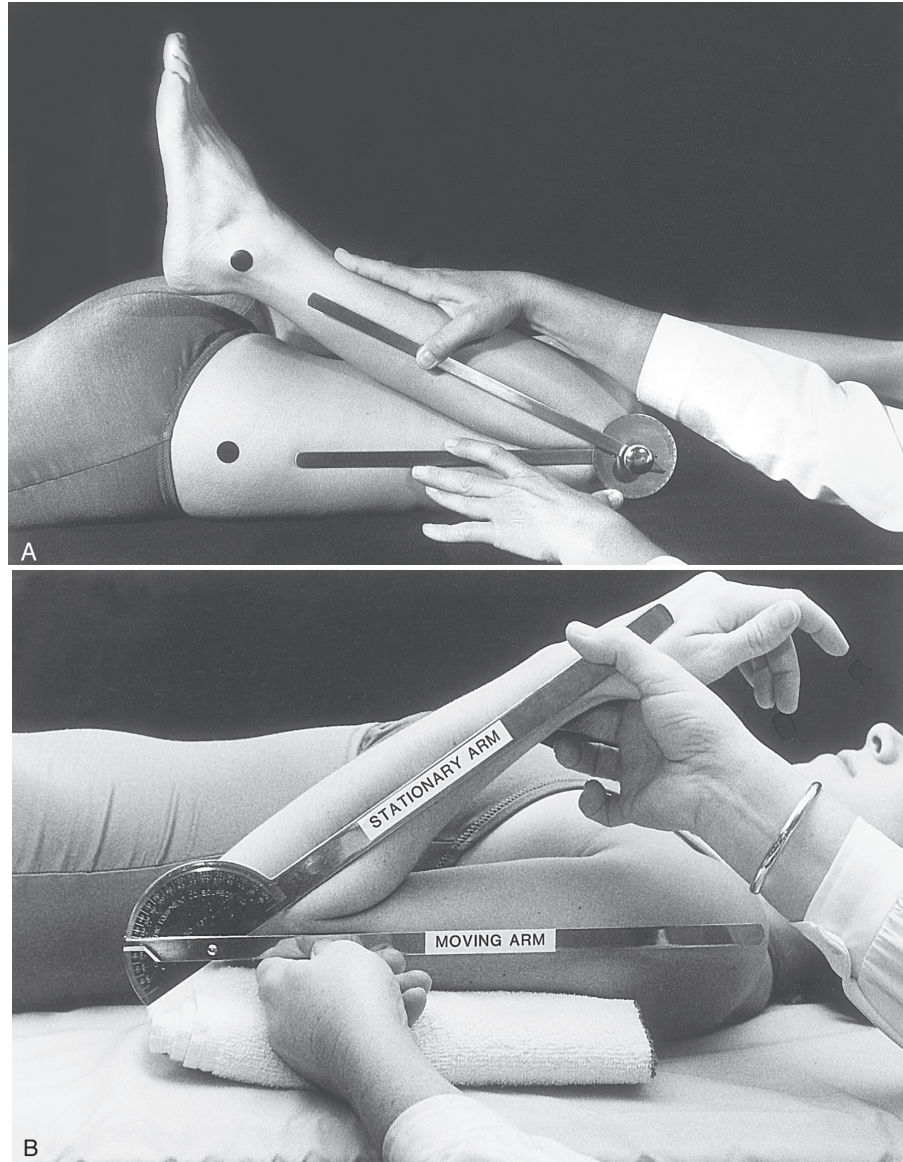
- Corps du goniomètre : Cadran avec graduation numérique (semblable à un rapporteur d'angle). Il peut être complet (360° - tel que sur l'image) ou partiel ($0-180^\circ$). Normalement gradué aux 1° ou 5° .
- Branche fixe : par convention, c'est la branche du goniomètre qui est attachée au corps du goniomètre. Normalement, cette branche reste fixée sur le segment immobile de l'articulation évaluée. Lorsqu'une mesure est prise sur le côté opposé du corps, les branches s'inversent
- Branche mobile : par convention, c'est la branche qui suit le segment du mobile de l'articulation évaluée. Elle fixée par un rivet qui lui permet de tourner autour de l'axe central du cadran.



4.2 Repères anatomiques et positionnement du goniomètre

Dans l'ordre :

1. Choisir le goniomètre adéquat pour l'articulation évaluée (taille, type, etc.).
2. Localiser et marquer (au besoin) les points de repères anatomiques pour l'axe de rotation de l'articulation et des branches.
3. Aligner l'axe de rotation de l'articulation avec le centre du corps goniomètre
4. Aligner la branche fixe du goniomètre sur le segment fixe et la branche mobile du goniomètre sur le segment mobile en utilisant les repères anatomiques. Pour assurer une mesure valide, **il est très important de bien fixer les branches du goniomètre** pendant le mouvement.

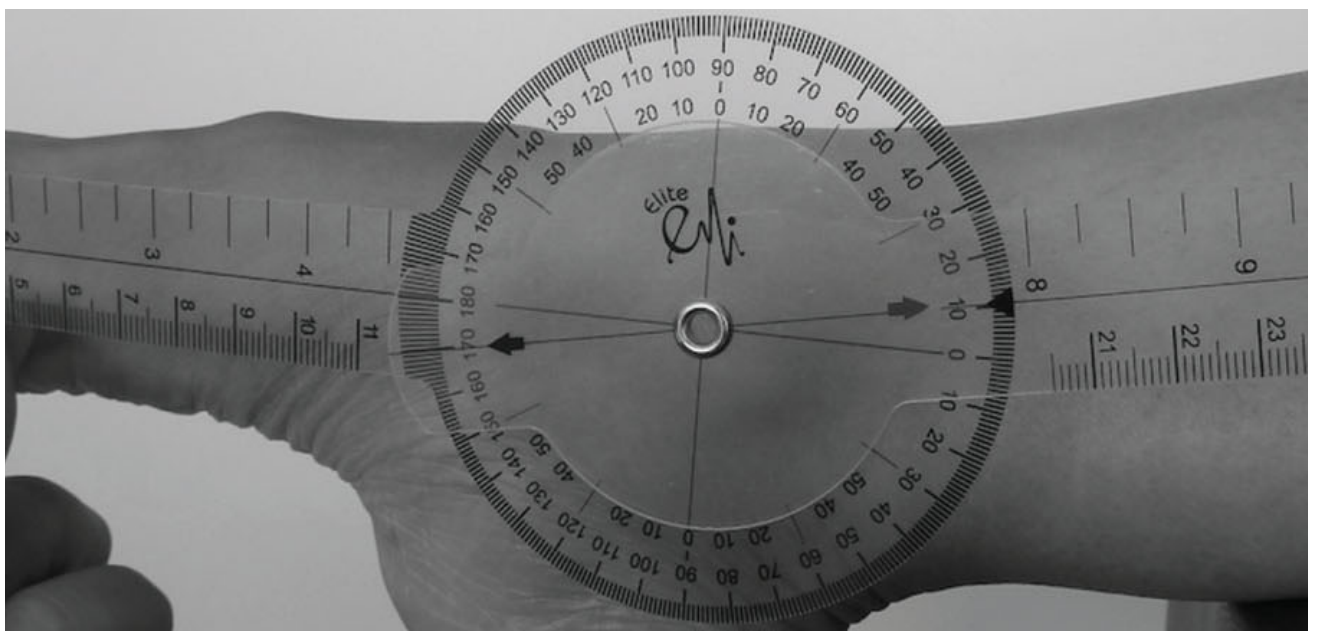


(Norkin & White, 2009)

4.3 Goniomètre : lecture de la mesure

Lors de la lecture :

1. Demander au patient d'exécuter le mouvement à évaluer et estimer visuellement l'angle obtenu.
2. Reprendre la position de départ, positionner le goniomètre et vérifier l'angle de référence affiché.
3. Lors de la lecture, l'évaluateur doit toujours aligner son regard avec le cadran du goniomètre et la branche indiquant la mesure. Ceci afin d'éviter une erreur de lecture (parallaxe).
4. L'évaluateur doit toujours bien choisir le cadran de mesure lors de la lecture. L'utilisation du mauvais cadran donnera une valeur aberrante lorsque comparée à l'estimation visuelle faite préalablement.



4.4 Terminologie : inclinomètre

Plusieurs types d'inclinomètres existent sur le marché. Certains inclinomètre utilisent le champ magnétique terrestre (boussole) pour mesurer les mouvements dans le plan horizontal (plan transverse). D'autre inclinomètres sont assemblés sur un support afin d'être fixés avec un brassard sur le segment ou la région du corps à évaluer (ex : CROM et BROM). Ces instruments peuvent être couteux et plus complexes à utiliser. En clinique, quatre types d'inclinomètre sont généralement utilisés :

1. Les inclinomètres de type pendulaire ou à gravité.
2. Les inclinomètres à bulle (hydrogoniomètre).
3. Application de base sur un téléphone intelligent (validité démontrée (Morales et al., 2017))
4. Les inclinomètres digitaux
- 5.

Dans tous les cas, la base de l'inclinomètre doit être appliquée, autant que possible, sur une surface plane du segment mobile.



https://images-na.ssl-images-amazon.com/images/I/71XWiBtli4L._SL1200_.jpg



<https://i.ebayimg.com/images/g/jIAOSw1DtXE8x/s-11600.jpg>

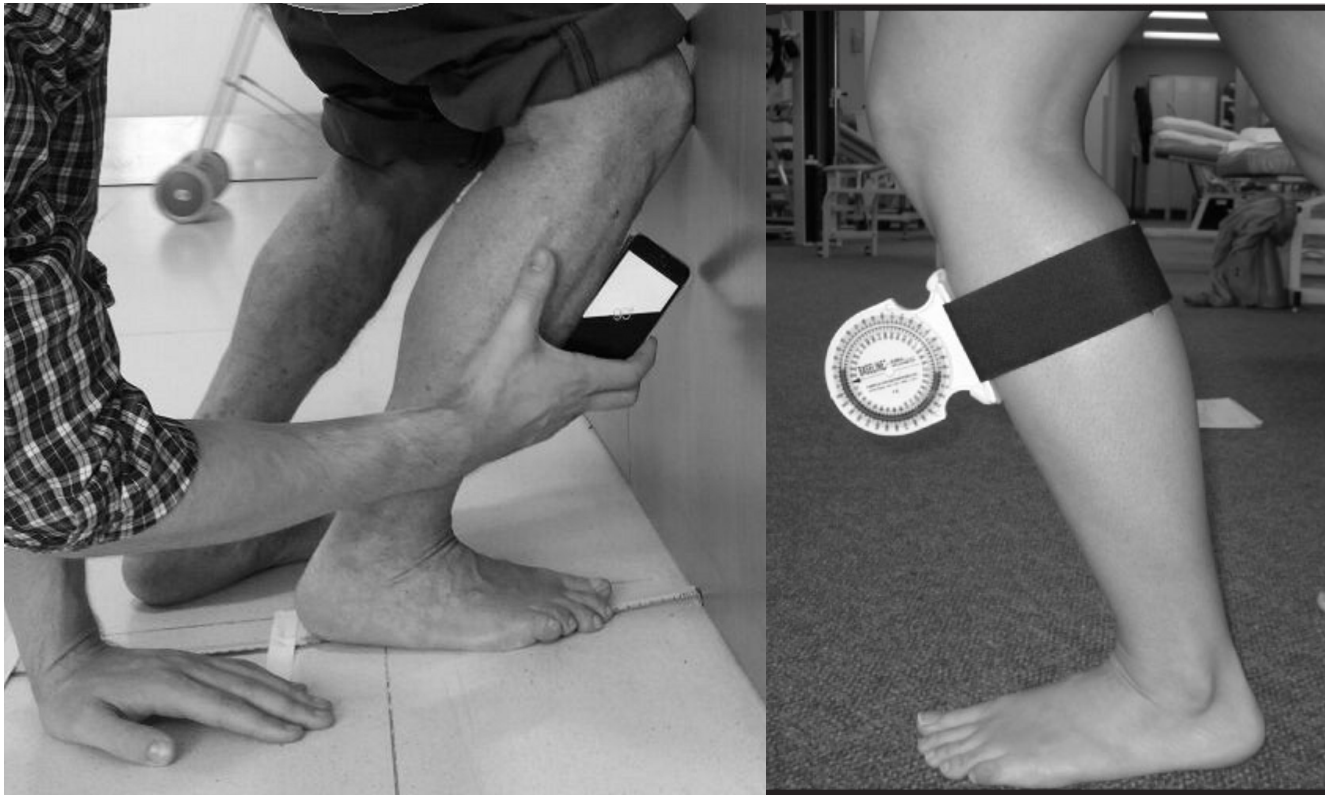

<https://d1i5n1u2fq2wa3.cloudfront.net/T9aiJFugSvWDrDasB847bg.jpeg>

4.5 Repères anatomiques et positionnement de l'inclinomètre

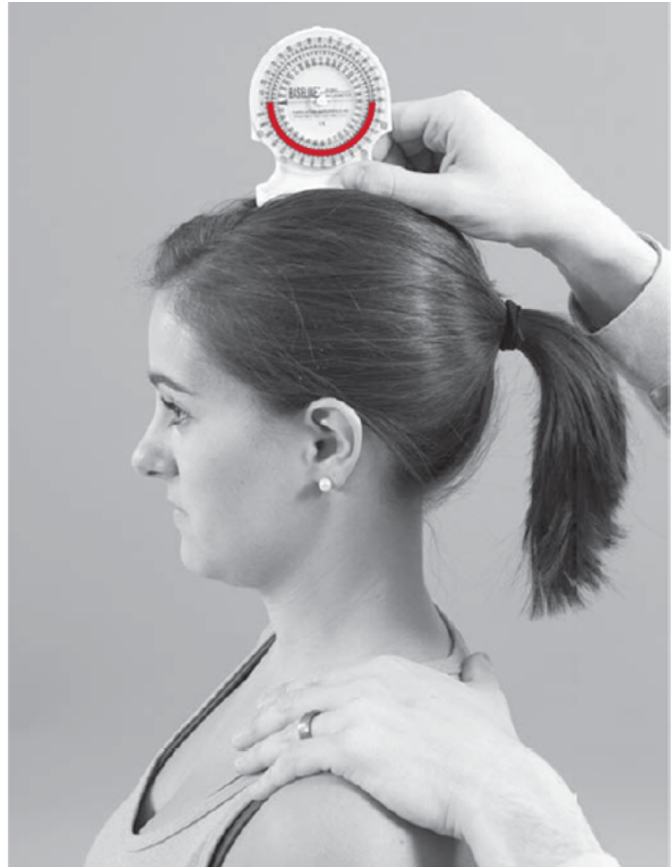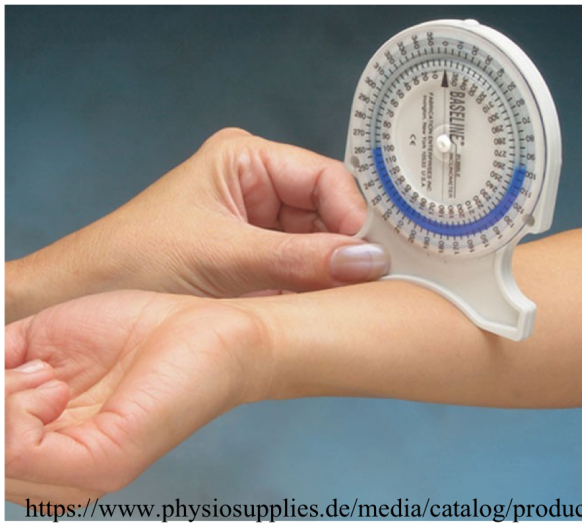
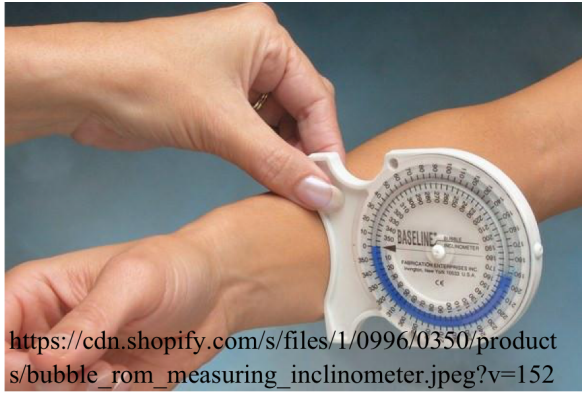
Dans l'ordre :

1. Choisir l'inclinomètre adéquat pour l'articulation et le mouvement évalué (plan de mouvement, fixation par l'évaluateur ou avec une sangle, appareil utilisé précédemment, etc.).
2. Ajuster la valeur de référence sur un repère fiable : mur, table, sol.
3. Identifier le site d'application de l'inclinomètre ou fixer l'appareil sur le segment mobile. Éviter le positionnement sur des vêtements et faites attention aux montres, bijoux, souliers, etc. Autrement, la valeur mesurée ne sera pas valide.
4. Toujours s'assurer que le segment proximal est immobile et parfaitement vertical ou horizontal (Ex : Talon décolle du sol lors de la flexion dorsale avec mise en charge).
5. L'application de l'inclinomètre sur une surface arrondie augmente grandement le risque d'erreur

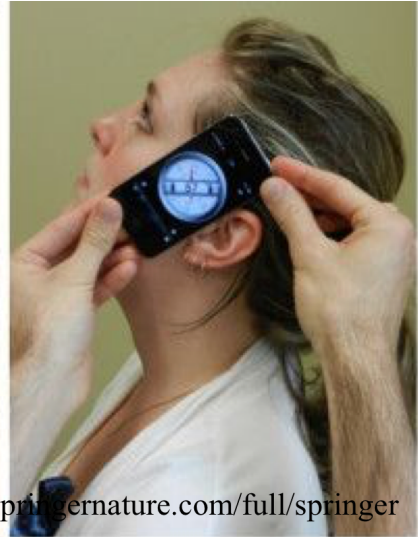
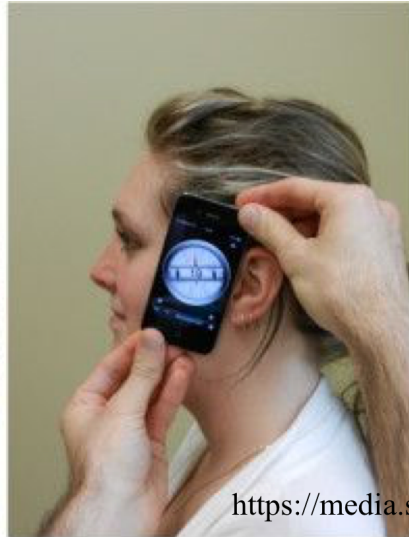
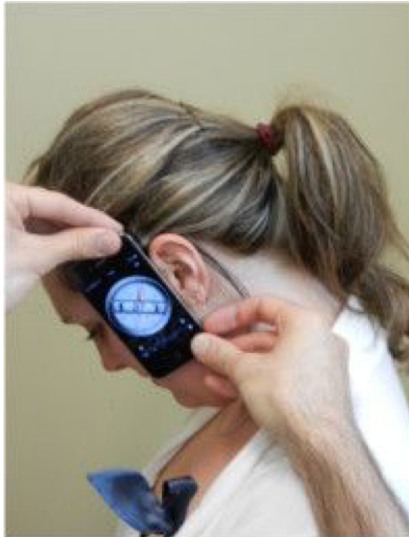<https://dfzljdn9uc3pi.cloudfront.net/2017/2820/1/fig-3-full.png>

<https://m1.healio.com/~media/journals/atshc/2009/1>



Source: Cynthia C. Norkin, D. Joyce White: Improving Measurement of Joint Motion: A Guide to Goniometry, Fifth Edition, www.FADavisPTCollection.com Copyright © McGraw-Hill Education. All rights reserved.



<https://media.springernature.com/full/springer>

4.6 Inclinomètre : lecture de la mesure

Lors de la lecture :

1. Demander au patient d'exécuter le mouvement à évaluer et estimer visuellement l'angle obtenu.
2. Reprendre la position de départ, positionner l'inclinomètre et vérifier l'angle de référence affiché.
3. Lors de la lecture, l'évaluateur doit toujours aligner son regard avec le cadran de l'inclinomètre. Ceci afin d'éviter une erreur de lecture (parallaxe).
4. Dans le cas d'un goniomètre électronique ou d'une application sur un téléphone intelligent, l'évaluateur n'a pas besoin de se placer au niveau du cadran pour en faire la lecture.
5. L'évaluateur doit toujours bien choisir le cadran de mesure lors de la lecture. L'utilisation du mauvais cadran donnera une valeur aberrante lorsque comparée à l'estimation visuelle faite précédemment.

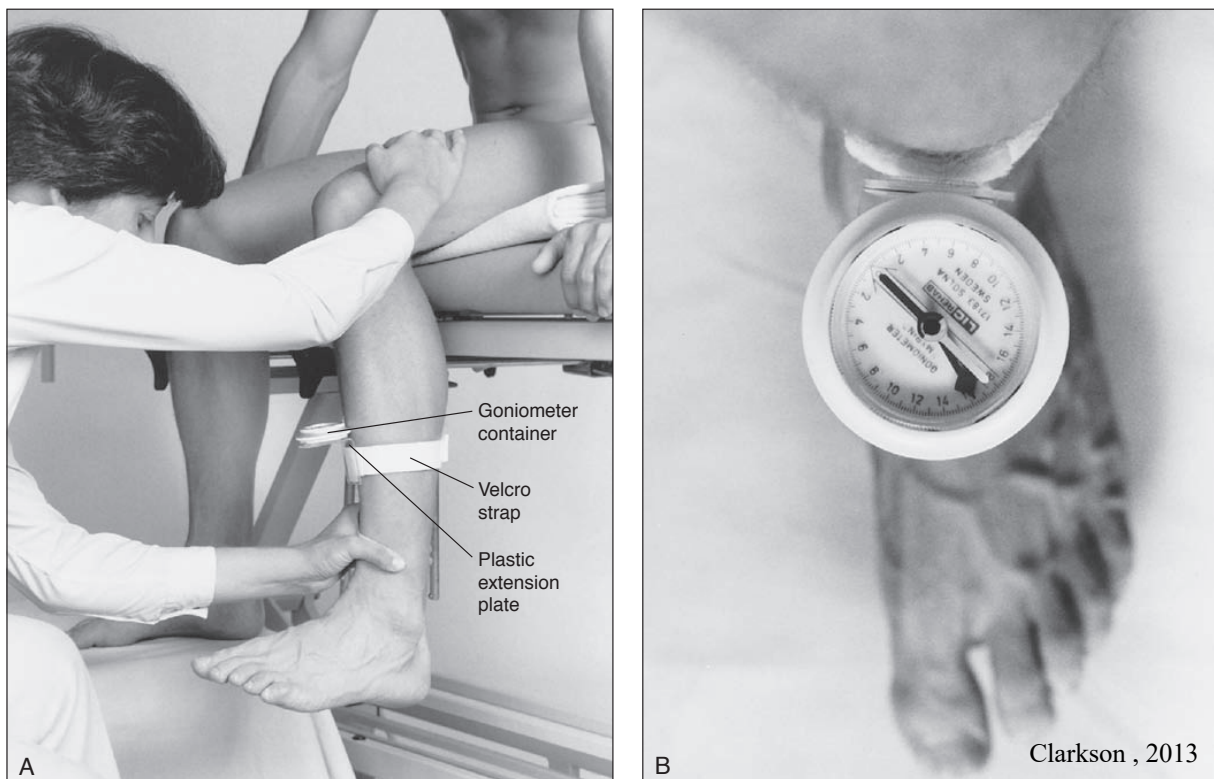
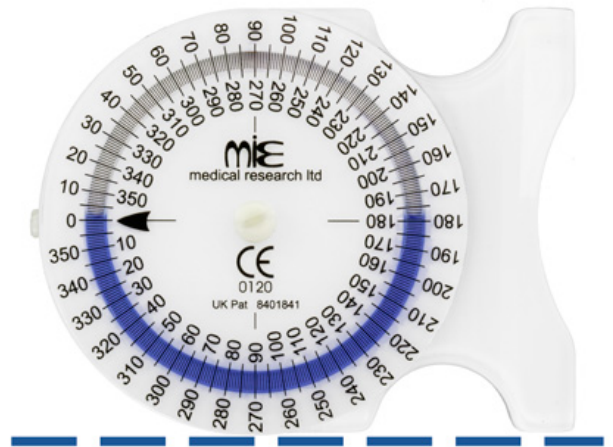
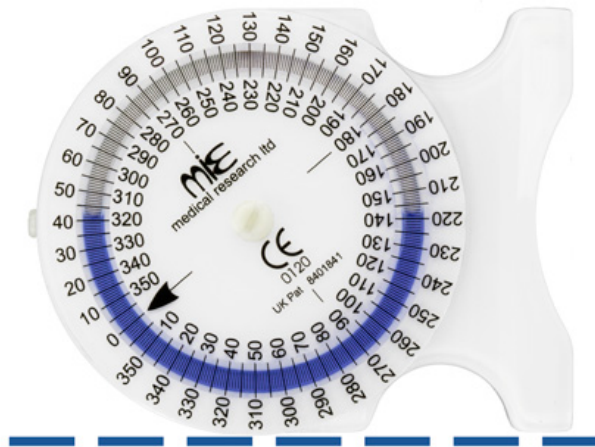
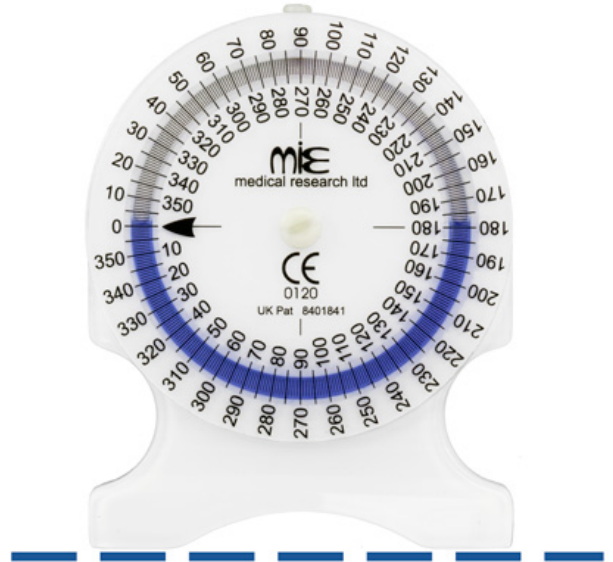


Figure 1-43 A and B. Start position for total tibial rotation: tibial internal rotation.

unset



true zero



<https://www.jfb.fr/files/MIE/Goniometer-TrueZero-lrg.jpg>

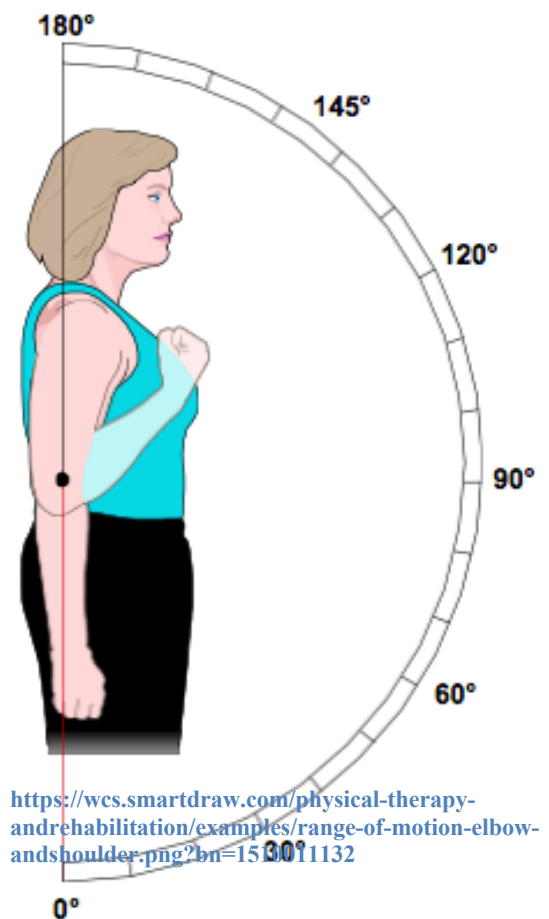
4.7 Collecte de données

Une fois la mesure obtenue, elle doit être inscrite dans un fichier, un schéma ou un tableau prévu à cet effet. Les informations doivent idéalement contenir :

1. Les informations pertinentes du patient : nom, âge, sexe.
2. Le nom de l'évaluateur ainsi que la date et l'heure de l'évaluation.
3. La position d'évaluation et l'appareil de mesure utilisé.
4. Les mouvements évalués ainsi que le côté du corps évalué (si comparaison D vs G).
5. Spécifier si les mouvements ont été évalués en actif (AROM) ou en passif (PROM) afin de pouvoir les comparer aux valeurs normales.
6. Douleur perçue par le patient (Intensité de 0 à 10).
7. Type de résistance aux mouvements, des spasmes musculaires ou des compensations faites par le patient durant les mouvements.

Pour noter les résultats, on doit utiliser la méthodologie suivante. :

1. L'amplitude débute à la position de repos (0°) et atteint 122° de flexion au coude:
 - a. Flexion au coude de 122° .
2. L'amplitude d'extension du coude dépasse de 10° la valeur normale de 0° :
 - a. Extension du coude $+10^\circ$ (ou)
 - b. Hyper-extension du coude de 10° .
3. L'amplitude d'extension du coude ne revient pas à 0° et reste bloqué à 23° de flexion :
 - a. Flexion au coude de 23° (ou)
 - b. Extension du coude : -23° .
4. La flexion du coude débute à 23° et se termine à 67° .
 - a. Flexion du coude avec contracture de 23° à 67°



5 Facteurs à considérer avant l'évaluation de la mobilité articulaire

5.1 S'informer de toutes précautions ou contre-indications concernant l'évaluation du patient.

Précautions : Éléments présents chez le patient pour lesquels vous devrez procéder avec plus de douceur, différemment ou vous contenter d'une évaluation partielle afin de ne pas compromettre la sécurité ou d'aggraver l'état de santé du patient. Voici quelques exemples :

Conditions douloureuses	Hématome : coude, genou, hanche
Processus inflammatoires	Post-entorse ou déchirure des tissus mous
Patient sous médication	Fracture récemment consolidée
Ostéoporose importante ou fragilité osseuse (cancer)	Après une immobilisation prolongée
Hypermobilité	Hémophilie
Hernie discale	Hypotension
	Fatigabilité importante

Contre-indications : Éléments présents chez le patient qui vous empêchera d'évaluer son bilan articulaire et/ou musculaire. Voici quelques exemples :

Chirurgie ou blessure récente qui pourrait être aggravée.
Subluxation ou luxation.
Blessures musculaires : myosite ossifiante, contusion, déchirure.
Refus du patient.
Fracture non-consolidée.
Lésion ligamentaire récente.

5.2 Connaître les facteurs provoquant une variation du ROM articulaire

Il existe bien entendu des variations importantes au niveau du ROM mesuré et le ROM normal. Ces variations peuvent être expliquées par : (Norkin & White, 2009)

Groupe d'âge	Loisirs et activités :
Genre	Méthodologie :
Dominance	Évaluateur
Indice de masse corporelle	Type d'instruments de mesure
Profession	Horaire de l'évaluation

Une hypomobilité articulaire signifie une diminution importante de la mobilité articulaire passive lorsque comparée aux valeurs normales de la catégorie d'âge et du sexe du patient. Voici quelques facteurs d'hypomobilité : (Norkin & White, 2009)

Conditions douloureuses	Approximation des tissus mous
Adhérences cutanées	Étirement des structures antagonistes
Œdème articulaire	Post-entorse ou déchirure des tissus mous
Maladies articulaires	Rétraction des aponévroses
Immobilisation prolongée (raccourcissement et ankyloses des tissus)	Corps libre dans l'articulation
Arthrodèse	Malformations osseuses
	Diabète

Une hypermobilité articulaire signifie une augmentation importante de la mobilité articulaire passive lorsque comparée aux valeurs normales de la catégorie d'âge et du sexe du patient. Voici quelques facteurs d'hypermobilité : (Norkin & White, 2009)

Lésion ligamentaire complète	Hyperlaxité congénitale
Syndromes d'Ehlers-Danlos	Enfant vs adulte
Femme vs Homme	Malformation congénitale
Grossesse (relaxine)	Syndrome de Marfan
Syndrome de Down (Trisomie 21) causé par l'hypotonie généralisée.	Ostéogénèse imparfaite
	Syndrome d'hypermobilité bénin

Échelle d'hypermobilité de Brighton (Norkin & White, 2009)

- Un score de 4/9 et plus indique une hypermobilité articulaire. Les enfants en bas âge sont souvent hypermobiles donc ces critères sont peu représentatifs d'un problème réel. À l'aide du tableau ci-après, évaluez chez un collègue de classe la présence d'hypermobilité pour chacune des articulations décrites.

<u>Articulations :</u>		TABLE 1.4 Brighton Hypermobility Score	
Pouces : Droit :	Gauche :	The Ability to	Points
5^e MCP : Droit :	Gauche :	Passively appose thumb to forearm	
Coudes: Droit :	Gauche :	Right	1
Genoux : Droit :	Gauche :	Left	1
Mains-sol : _____.		Passively extend fifth MCP joint more than 90 degrees	
Total : (/9)		Right	1
		Left	1
Autres signes :		Hyperextend elbow more than 10 degrees	
• Rotation externe G/H > 90°		Right	1
• Flexion lat cervicale > 60°		Left	1
• Extension IPP > 60°		Hyperextend knee more than 10 degrees	
• Extension 1^{er} MTP > 90		Right	1
		Left	1
		Place palms on floor by flexing trunk with knees straight	1
		Total Brighton Score = sum of points.	0-9

Adapted from Brighton, P, Solomon, L, and Soskolne, CL: Articular mobility in an African population. Ann Rheum Dis 32:23, 1973.

5.3 Évaluer en assurant un niveau de difficulté progressive

Condition irritable vs tolérance à la douleur.

- Effectuer, autant que possible, les tests plus faciles au début et garder les plus difficiles (ou potentiellement douloureux) pour la fin de l'évaluation. La condition du patient évalué dicte la marche à suivre. Par exemple, un patient avec une condition très irritable pourrait ne pas pouvoir compléter son évaluation si les premiers tests que vous faites augmentent significativement sa douleur.

Ordre logique de l'évaluation

- Il y a aussi une certaine logique dans l'ordre des tests. En effet, pour évaluer la force musculaire des muscles d'une articulation, il faut avant tout s'assurer que l'articulation bouge dans toute son amplitude. Un patient avec une amplitude de mouvement partielle obtiendra des résultats invalides lors de son bilan musculaire. Si ce n'est pas le cas, les tests de bilan musculaire deviennent invalides.

Voici une liste de tests effectués durant une évaluation. Placez-les, selon vous, du plus facile au plus difficile.

<ul style="list-style-type: none"> • Amplitude active assistée • Bilan musculaire avec résistance isométrique • Bilan musculaire sans la gravité • Bilan musculaire contre gravité • Bilan musculaire avec surpression • Amplitude articulaire passive • Amplitude active avec surpression en fin de course • Amplitude active 	
Test plus facile :	1.
	2.
	3.
	4.
	5.
	6.
	7.
	8.
Test plus difficile	

5.4 Amplitude articulaire active (Active Range Of Motion ou AROM)

La mobilité active signifie que le patient exécute, sans aide, le mouvement. Dans certains cas, l'évaluateur peut aider partiellement le patient à faire le mouvement : on parle alors de mobilité active assistée.

L'évaluation de la mobilité active permet d'observer :

1. La volonté ou la crainte de bouger du patient : appréhension vs confiance.
 - a. Ex :
2. La coordination lors du mouvement : proprioception et symétrie du mouvement.
 - a. Ex :
3. La force musculaire : la souplesse passive est complète mais la force produite est insuffisante. La position d'évaluation est très importante.
 - a. Ex :
4. L'amplitude articulaire : la force est bonne mais insuffisante pour vaincre une limitation articulaire.
 - a. Ex :
5. Les compensations effectuées : comment le patient «triche» pour demeurer fonctionnel, mauvaise habitude, appareillage qui limite le mouvement.
 - a. Ex :
6. La douleur ressentie : la force et la souplesse peuvent être bonnes mais la douleur devient le principal facteur limitant. La douleur peut être causée par un étirement excessif ou une compression des structures.
 - a. Ex :

5.5 Amplitude articulaire passive (Passive Range Of Motion ou PROM)

La mobilité articulaire passive (PROM) est l'amplitude obtenue par un évaluateur faisant doucement bouger l'articulation, sans la participation du patient. Généralement, l'amplitude articulaire passive est un peu plus grande que l'amplitude active. Ceci protège l'articulation en cas de mouvement brusque.

L'évaluation de la mobilité passive permet d'évaluer l'ARDS (Norkin & White, 2009):

1. L'Amplitude articulaire : est-elle supérieure ou inférieure à la mobilité active(?) et comment se compare-t-elle aux valeurs normales?
 - a. Ex :

2. L'intégrité des surfaces articulaires : des articulations très usées (arthrose) peuvent crépiter (parfois audible) et donner l'impression qu'il y a du sable dans l'engrenage. L'amplitude est alors diminuée.
 - a. Ex :

3. L'élasticité de la capsule et des ligaments, des muscles, des nerfs des fascias et de la peau : une immobilisation prolongée ou certaines pathologies provoquent une ankylose de ces structures et une Raideur (résistance) contre laquelle l'évaluateur devra forcer.
 - a. Ex :

4. La Douleur ressentie : un patient avec une douleur articulaire a tendance à ne jamais effectuer de mouvement en dehors d'une certaine amplitude de mouvement. Une évaluation passive permet de le sortir de sa zone de confort et mettre en évidence un problème en mettant en tension les structures raccourcies.
 - a. Ex :

5. L'importance relative entre une perte de force et une perte de souplesse articulaire dans le cas d'une diminution de la mobilité articulaire. Ceci permet également de déterminer plus précisément le «coupable» en lien avec la douleur. Les muscles peuvent par contre se contracter pour protéger l'articulation. On parle alors de Spasmes.
 - a. Ex :

5.6 Facteurs limitants et sensations de fin de mouvement.

Les facteurs limitants sont les structures anatomiques qui freinent ou bloquent le mouvement **PASSIF** d'une articulation. Lors de l'évaluation de la mobilité articulaire d'une articulation, il est primordial de bien connaître son anatomie afin d'identifier les structures qui seront étirées, comprimées et raccourcies.

- i. Contact os à os :
 1. L'extension du coude amène l'olécrâne en contact avec l'humérus dans la fosse olécranienne.
 2. L'extension cervicale amène un contact entre les processus épineux des vertèbres cervicales.
 3. La déviation radiale amène un contact osseux entre le processus styloïde du radius et le scaphoïde.
 4. Ex :

- ii. Mise en tension capsulaire:
 1. La rotation externe à l'articulation gléno-humérale met en tension la capsule antérieure.
 2. La flexion de l'articulation MCP met en tension la capsule postérieure.
 3. La flexion cranio-cervicale met en tension la capsule postérieure au niveau de C0-C1.
 4. Ex :

- iii. Mise en tension des ligaments :
 1. Les ligaments collatéraux du genou en rotation externe du tibia.
 2. Les ligaments collatéraux du coude lors des mouvements d'abduction et d'adduction.
 3. La flexion cervicale met en tension le ligament nuchal.
 4. Ex :

- iv. Mise en tension des tissus mous (muscles, nerfs, peau) :
 1. Le trapèze supérieur est étiré lors de la flexion latérale cervicale.
 2. Les ischios-jambiers et le nerf sciatique sont étirés lors de l'extension du genou.
 3. Le tendon du triceps sural lors de la flexion dorsale de la cheville.
 4. Ex :

- v. Approximation des tissus mous:
 1. La flexion du genou amène les ischios-jambiers et les gastrocnémiens en contact.
 2. La flexion du coude amène le biceps et les muscles de l'avant-bras en contact.
 3. La flexion de la hanche amène le quadriceps contre l'abdomen.
 4. Ex :

Les sensations de fin de mouvement sont les résistances perçues par l'évaluateur ou par le patient lorsque l'articulation est poussée **PASSIVEMENT** en fin de course. Voici les sensations de fin de mouvement normales et anormales. (Tiré de (Norkin & White, 2009))

TABLE 1.1 Normal End-Feels

End-Feel	Description	Example
Soft	Soft tissue approximation	Knee flexion (contact between soft tissue of posterior leg and posterior thigh)
Firm	Muscular stretch	Hip flexion with the knee straight (passive elastic tension of hamstring muscles)
	Capsular stretch	Extension of metacarpophalangeal joints of fingers (tension in the anterior capsule)
	Ligamentous stretch	Forearm supination (tension in the palmar radioulnar ligament of the inferior radioulnar joint, interosseous membrane, oblique cord)
Hard	Bone contacting bone	Elbow extension (contact between the olecranon process of the ulna and the olecranon fossa of the humerus)

TABLE 1.2 Abnormal End-Feels

End-Feel	Description	Example
Soft	Occurs sooner or later in the ROM than is usual or in a joint that normally has a firm or hard end-feel. Feels boggy.	Soft tissue edema Synovitis
Firm	Occurs sooner or later in the ROM than is usual or in a joint that normally has a soft or hard end-feel.	Increased muscular tonus Capsular, muscular, ligamentous, and fascial shortening
Hard	Occurs sooner or later in the ROM than is usual or in a joint that normally has a soft or firm end-feel. A bony grating or bony block is felt.	Chondromalacia Osteoarthritis Loose bodies in joint Myositis ossificans Fracture
Empty	No real end-feel because pain prevents reaching end of ROM. No resistance is felt except for patient's protective muscle splinting or muscle spasm.	Acute joint inflammation Bursitis Abscess Fracture Psychogenic disorder

6 Notions de base lors de l'évaluation initiale

6.1 Communication et mise en confiance

- a. Présentation :
 - i. Qui nous sommes, compétence et expertise.
 - ii. Parfois les patients sont confus et nous prennent pour d'autres.

- b. But de l'évaluation/intervention et déroulement :
 - i. Nature de l'évaluation
 - ii. Expliquer à quoi vont servir les prises de mesure et le bilan musculaire.
 - iii. Patient doit vous signaler toute douleur ou inconfort.
 - iv. L'encourager à poser des questions au besoin.

- c. Explications/vocabulaire :
 - i. Utiliser un vocabulaire simple ou vulgarisé. Éviter les termes spécifiques tels que pronation ou abduction.
 - ii. Les consignes doivent être simples et concises. Utiliser des images ou des points de référence que le patient peut facilement visualiser. Par exemple : forcer pour garder votre bras vers le plancher ou tourner la paume de votre main vers le plafond, placer les bras en croix, etc.
 - iii. Éviter l'utilisation d'expressions imprécises telles que : « placer les bras comme ça » ou tourner la main et le bras en même temps ».

- d. Respect/pudeur :
 - i. Bien expliquer aux personnes la nécessité de voir les repères anatomiques au niveau de la peau.
 - ii. Toujours garder une attitude très professionnelle si la personne est mal à l'aise.
 - iii. Demander la présence d'une troisième personne au besoin.

- e. Douleur péri- et post-intervention :
 - i. Toujours demander au patient s'il ressent un inconfort ou une douleur lors de la prise de mesure.
 - ii. Vérifier si le niveau de douleur du patient a été modifié par l'intervention. Si tel est le cas, lui donner des conseils pour gérer cette douleur.
 - iii. Vérifier si la douleur diminue après 30-60 minutes. Rassurer le patient en mentionnant que la douleur devrait diminuer durant cet interval.

6.2 Observations

- a. Accueil :
 - i. Position et posture assise sur chaise :
 - ii. Capacité et facilité pour effectuer les transferts assis-débout-couché. (Votre évaluation sera aussi lente que le patient...)
 - iii. Patron de marche : boiterie, vitesse, perte d'équilibre, canne, machette. Regard porté au sol vs horizon, etc. Laissez-le marcher devant vous : vous pourrez déjà l'évaluer sans qu'il ne sente déjà observé.

- b. Pendant l'évaluation :
 - i. Expression faciale, compensations symétrique vs unilatérale lors de mouvement fonctionnels,
 - ii. Posture assise, debout, couché
 - iii. Volume musculaire et atrophie
 - iv. Peau : couleur, plaies, sudation, gonflement, callosités, pilosité, etc.

6.3 Palpation

- a. Buts :
 - i. Identifier les points de repère anatomiques pour aligner les instruments de mesure;
 - ii. Identifier le centre de rotation (segment fixe vs mobile)
 - iii. Identifier les points de repère osseux pour mesurer la circonférence d'un membre.
 - iv. Qualifier le type d'œdème (mou, induré, à godet, etc.)
 - v. Température au niveau de la peau.
 - vi. Qualité de la contraction musculaire : tonus hyper vs hypo.
 - vii. Vérifier des irrégularités ou des variations anatomiques;
 - viii. Pour y arriver : pas toujours évident. Parfois impossible.
 - ix. Pratique, pratique, pratique... Sur différents patients.

- b. Consignes données :
 - i. « Restez relâché, laisser le membre mou... »
 - ii. Parfois certaines ruses sont nécessaires. On peut détourner l'attention pendant que l'on palpe.
 - iii. Utiliser la facilitation neuro-musculaire ou technique du « contracte-relaxe » pour les muscles et les tendons (doigts positionnés perpendiculairement aux fibres).

- c. Techniques de palpation :
 - i. Inspection visuelle:
 - ii. Palper directement la peau avec le bout de l'index ou du majeur (donc pas de vêtement), les ongles coupés.
 - iii. Pression ferme mais non-douloureuse. Éviter le tâtonnement.

6.4 Positionnement

a. Positionnement du patient :

- i. Patient en position confortable et le membre à évaluer bien supporté par l'évaluateur. Mettre un coussin ou l'appuyer sur la table. Un segment mal supporté est très difficile à relâcher.
- ii. Membre à évaluer doit être dénudé.
- iii. Utiliser l'avant-bras pour bien englober le membre du patient.
- iv. Une stabilisation supplémentaire du membre avec le tronc aide à relâcher les muscles de l'articulation à évaluer.
- v. Toujours assurer une bonne ergonomie et à la sécurité du patient (diminution de l'équilibre, patient avec hypotension orthostatique).

b. Positionnement de l'évaluateur :

- i. Base de support large.
- ii. Transfert de poids d'une jambe à l'autre.
- iii. Rester près de la table et du patient.
- iv. Pour protéger la colonne vertébrale, éviter les rotations avec le tronc.
- v. Faire une rotation avec les pieds au sol.
- vi. Les mouvements et les efforts doivent être faits par les jambes.

7 Protocole d'évaluation de l'amplitude articulaire

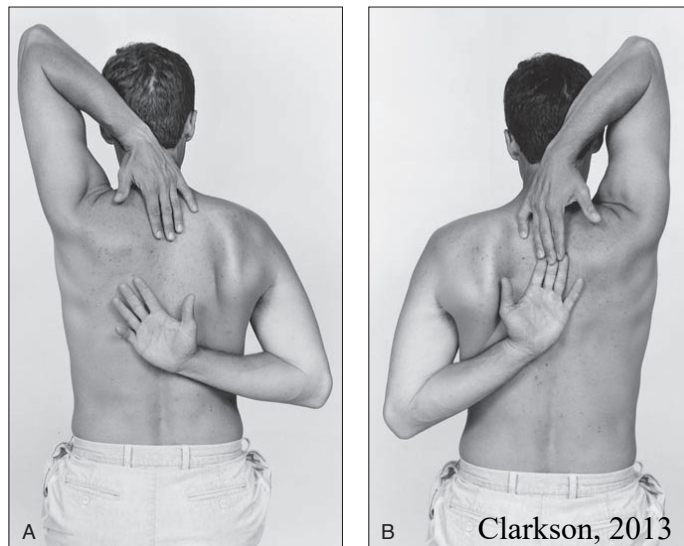
Le but d'une évaluation de la mobilité est d'identifier et de quantifier les mouvements avec un ROM anormal. Bien entendu, les cliniciens, en situation réelle, ne disposent jamais du temps nécessaire pour évaluer **tous** les mouvements du corps. Pour optimiser votre temps d'évaluation, il faut trouver des tests nous permettant d'obtenir un maximum d'informations avec un minimum de perte de temps. Voici quelques méthodes pour y arriver.

7.1 Effectuer une évaluation visuelle fonctionnelle sommaire (SCAN)

Lorsqu'un mouvement fonctionnel est évalué, il faut observer attentivement comment le patient bouge son membre à l'aller, l'amplitude maximale atteinte de chaque côté afin de les comparer et la façon que le patient utilise pour le retour à la position de repos. Il est important d'identifier les compensations et les déficits d'amplitude puisqu'ils nous guideront vers les mouvements à évaluer plus en détails.

7.1.1 Membre supérieur :

- M**ain **D**errière le **D**os (MDD ou «Appley's superior and inferior scratch test») : Marquer avec le doigt ou un crayon dermatographique le maximum atteint en prenant toujours le même doigt comme référence.
- M**ain **D**errière la **N**uque (MDN) : Idem
- Triple flexion et extension (doigt-poignet-coude).
- Prieur et prieur inversé : Coller paumes ensemble ou dos des mains
- Essorage : fermer le poing au maximum avec pronation-supination.



7.1.2 Membre inférieur

- a. Triple flexion : marche sur place (debout ou assis) : Flexion hanche + flexion du genou + flexion dorsale.
- b. Squat maximal : avec appui pour garder l'équilibre.
- c. Jambe croisée : Assis ou couché, positionner le membre inférieur en 4 (ou FABRE pour **F**lexion **A**Bduction et **R**otation **E**xterne).
- d. Ballerine : Abduction d'une hanche en appui unipodal (avec support pour équilibre)

7.1.3 Tronc

- a. Torsion du tronc (body torque) : tourner tout le tronc le plus loin possible vers l'arrière en gardant les pieds fixés au sol. (les bras peuvent être étendus devant le patient ou croisés)
- b. Mouvements combinés : golf, angle mort, doigt-creux poplité.

Questions

Pour chacun des mouvements fonctionnels suivants, identifiez les articulations sollicitées ainsi que les mouvements exécutés afin de réaliser le test.

1. MDD

2. Squat maximal :

3. Torsion du tronc :

7.2 Évaluation par position

Lors de l'évaluation, il est préférable d'éviter les changements de positions du patient : (Debout-assis-couché sur le dos- couché sur le côté – couché sur le ventre. On peut résumer qu'une évaluation sera aussi rapide que le patient! Voir le tableau suivant : (Norkin & White, 2009)

TABLE 2.1 Joint Measurements by Body Position

	Prone	Supine	Sitting	Standing
Shoulder	Extension	Flexion		
		Abduction		
		Medial rotation		
		Lateral rotation		
Elbow		Flexion		
Forearm			Pronation	
			Supination	
Wrist			All motions	
Hand			All motions	
Hip	Extension	Flexion	Medial rotation	
		Abduction	Lateral rotation	
		Adduction		
Knee		Flexion		
Ankle and foot	Subtalar inversion Subtalar eversion	Dorsiflexion	Dorsiflexion	
		Plantar flexion	Plantar flexion	
		Inversion	Inversion	
		Eversion	Eversion	
		Midtarsal inversion	Midtarsal inversion	
		Midtarsal eversion	Midtarsal eversion	
Toes		All motions	All motions	
Cervical spine			Flexion	
			Extension	
			Lateral flexion	
Thoracolumbar spine		Rotation (I)	Rotation	
			Rotation	Flexion
				Extension
				Lateral flexion Rotation (I)
Temporomandibular joint			Depression	
			Protrusion	
			Lateral excursion	

I = measured with inclinometer(s)

7.3 AROM et ensuite PROM!

Lors de l'évaluation d'une articulation, il est plus rapide de mesurer l'amplitude articulaire active et ensuite de demander au patient de relâcher la contraction et compléter avec la mobilité passive. On pourra ainsi évaluer la sensation de fin de mouvement. Faites tous les mouvements d'une même articulation avant de faire le côté opposé.

8 Protocole de mesure : (tiré de (Clarkson, 2013))

8.1 Exposer la région :

- Explications données au patient pour justifier l'exposition de l'articulation tout en respectant son intimité.

8.2 Explications et consignes

- Expliquer en quoi consiste l'évaluation (prise de mesure des amplitudes articulaires).
- Faites une démonstration avant de mesurer. Une mobilisation passive de l'articulation peut aussi être faite.

8.3 Matériel de mesure et prise de notes

- Assurez-vous d'avoir à votre portée tout le matériel d'évaluation nécessaire.
- Gardez à portée de main votre formulaire de mesure afin de prendre en note vos résultats.

8.4 Comparaison avec le ROM normal et le côté non-atteint.

- Commencer la mesure avec le côté non-atteint.
- Si les deux côtés sont atteints, comparer les valeurs obtenues avec les valeurs normales et noter les valeurs avec un écart important.

8.5 Procédure d'évaluation et de mesure du AROM

- Position du patient : la position d'évaluation doit être notée car elle peut varier selon capacités du patient et l'environnement). La position doit être confortable, les articulations évaluées dans la bonne position anatomique ou de repos,
- Fixer le segment proximal : Permet d'éviter les compensations.
- Positionner le goniomètre selon les points de repère et bien fixer l'instrument sur les segments de l'articulation. Demander au patient de faire un mouvement complet dans le ROM disponible.
- S'informer auprès du patient si une douleur a été ressentie durant le mouvement (localisation et intensité si nécessaire).
- Noter les résultats et la

8.6 Procédure d'évaluation et de mesure du PROM

- Une fois le maximum atteint lors du AROM, garder la position et demander au patient de relâcher la contraction afin d'évaluer le PROM.
- Amener doucement l'articulation en fin de course en appliquant une surpression.
- Noter ARDS (amplitude, résistance, douleur, spasme), présence d'adhérences.

8.7 Noter et éliminer les mouvements compensatoires.

- Mouvements compensatoires : Rester attentif et les corriger si possible. Redonner les consignes au besoin.
- Pour améliorer la stabilisation de l'articulation, on peut :
 - Utiliser le poids du patient. Par exemple, pour la flexion de l'épaule, lorsque couché sur le dos, le poids du tronc stabilise la ceinture scapulaire.
 - Modifier la position du patient. Par exemple, la flexion du genou n'atteindra pas la même amplitude si le patient est sur le dos vs sur le ventre en raison de l'étirement du quadriceps.
 - Appliquer une force externe pour immobiliser le segment proximal. Par exemple, on fixe le bassin du patient lors de l'évaluation de l'extension de la hanche.

9 Bilan musculaire

Les notions de base du bilan musculaire sont couvertes dans votre livre de référence au sujet du bilan musculaire. Vous devez lire les chapitres 1 et 2 du livre «Le bilan musculaire de Daniels et Worthingham». Portez une attention particulière aux définitions pour chacune des cotes octroyées lors d'un bilan musculaire (0 à 5). Pour référence ultérieure, seul un tableau de cotation sera inclus dans ce document.

Valeur	Mouvement
5	Amplitude complète de mouvement contre la gravité avec résistance maximale. Difficulté à briser la contraction
4	Amplitude complète de mouvement contre la gravité avec résistance modérée. Dès l'application de la résistance maximale, le muscle cède.
3+	Amplitude complète de mouvement contre la gravité avec résistance minimale appliquée avec bris de la contraction. Souvent considéré comme un seuil fonctionnel.
3	Amplitude complète de mouvement contre la gravité.
3-	Amplitude incomplète de mouvement contre la gravité. <u>(Préférable de ne pas l'utiliser)</u>
2+	Début de mouvement contre gravité. <u>(Préférable de ne pas l'utiliser)</u>
2	Amplitude complète de mouvement sans gravité.
2-	Début de mouvement sans gravité.
1	Légère contraction, mais absence de mouvement articulaire. Visible ou perceptible à la contraction. On amène le muscle en fin de course et on demande au patient de tenir (ce qui libère une main pour la palpation).
0	Pas de contraction palpable. Muscle inerte ou flasque

Bilan articulaire du membre supérieur

10 Bilan articulaire au membre supérieur

10.1 Complexe scapulo-huméral : valeurs normales

	Elevation	Depression	Abduction (Protraction)	Abduction (Retraction)
Articulation ^{1,5}	Scapulothoracic Acromioclavicular Sternoclavicular	Scapulothoracic Acromioclavicular Sternoclavicular	Scapulothoracic Acromioclavicular Sternoclavicular	Scapulothoracic Acromioclavicular Sternoclavicular
Plane	Frontal	Frontal	Horizontal	Horizontal
Axis	Sagittal	Sagittal	Vertical	Vertical
Normal limiting factors ^{5-9*} (see Fig. 3-8 A and B)	Tension in the costoclavicular ligament, inferior sternoclavicular joint capsule, lower fibers of trapezius, pectoralis minor, and subclavius	Tension in the interclavicular ligament, sternoclavicular ligament, articular disk, upper fibers of trapezius, and levator scapulae; bony contact between the clavicle and the superior aspect of the first rib	Tension in the trapezoid ligament, posterior sternoclavicular ligament, posterior lamina of the costoclavicular ligament, trapezius, and rhomboids	Tension in the conoid ligament, anterior lamina of the costoclavicular ligament, anterior sternoclavicular ligament, pectoralis minor, and serratus anterior
Normal end feel ^{6,10}	Firm	Firm/hard	Firm	Firm
Normal AROM ^{5†}	10–12 cm (total range for elevation—depression)		10–12 cm (total range for abduction—adduction)	
	Medial Rotation (Downward Rotation)	Lateral Rotation (Upward Rotation)		
Articulation ^{1,5}	Scapulothoracic Acromioclavicular Sternoclavicular	Scapulothoracic Acromioclavicular Sternoclavicular		
Plane	Frontal	Frontal		
Axis	Sagittal	Sagittal		
Normal limiting factors ^{5-9*} (see Fig. 3-8 A and B)	Tension in the conoid ligament and serratus anterior	Tension in the trapezoid ligament, the rhomboid muscles and the levator scapulae		
Normal end Feel ^{6,10}	Firm	Firm		
Normal AROM ⁵	45–60° (total range for medial-lateral rotation)			

Clarkson, 2013

10.2 Évaluation de la mobilité articulaire scapulo-thoracique

Élévation et abaissement de la scapula 10-12 cm (total)	
Position du sujet	Assis au repos, position anatomique. Dans cette position, le bord médial est à 5-6 cm des processus épineux et les angles supérieur et inférieur sont entre la 2 ^e et 7 ^e côte.
Position du clinicien et stabilisation	Debout derrière le patient, localiser l'EIPS et l'angle inférieur de la scapula.
Centre articulaire	N/A (la scapula n'effectue de rotation mais plutôt une translation sur la cage thoracique).
Point de repère fixe	Avec la ruban à mesurer : bout du ruban sur l'EIPS ipsilatérale.
Point de repère mobile	Angle inférieur de la scapula.
Action demandée	«Amenez vos épaules le plus haut possible vers le plafond ou le plus bas possible vers le sol. Ne bougez pas votre tête et gardez les bras le long du corps».
Compensations possibles	

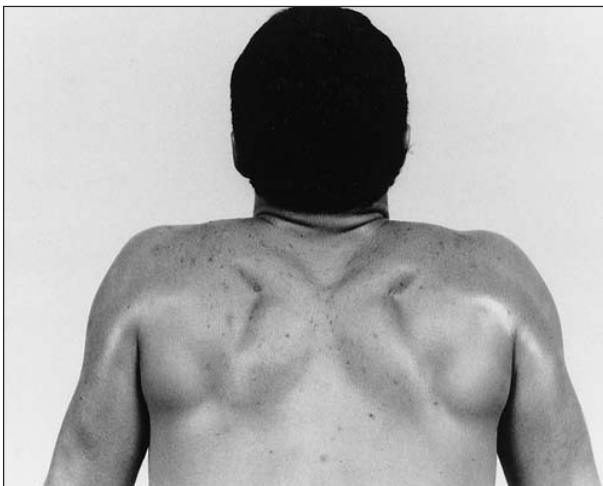


Figure 3-19 Active movement: scapular elevation.

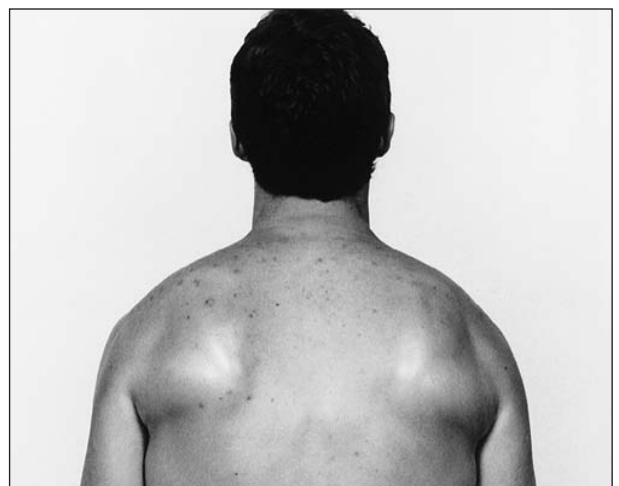


Figure 3-20 Active movement: scapular depression.

Clarkson, 2013

Abduction et adduction de la scapula 10-12 cm (total)	
Position du sujet	Assis au repos, position anatomique. Dans cette position, le bord médial est à 5-6 cm des processus épineux et les angles supérieur et inférieur sont entre la 2 ^e et 7 ^e côte.
Position du clinicien et stabilisation	Debout derrière le patient, un doigt sur le processus épineux de T4 ou T5.
Centre articulaire	N/A (la scapula n'effectue de rotation mais plutôt une translation sur la cage thoracique).
Point de repère fixe	Avec la ruban à mesurer : Processus épineux de T4 ou T5.
Point de repère mobile	Bord médial de la scapula (à l'intersection avec l'épine de la scapula).
Action demandée	«Amenez vos épaules le plus loin possible vers l'avant et ensuite amenez les épaules le plus loin possible vers l'arrière. Tentez d'écraser mon doigt entre vos omoplates. Ne bougez pas votre tête et gardez les bras le long du corps».
Compensations possibles	

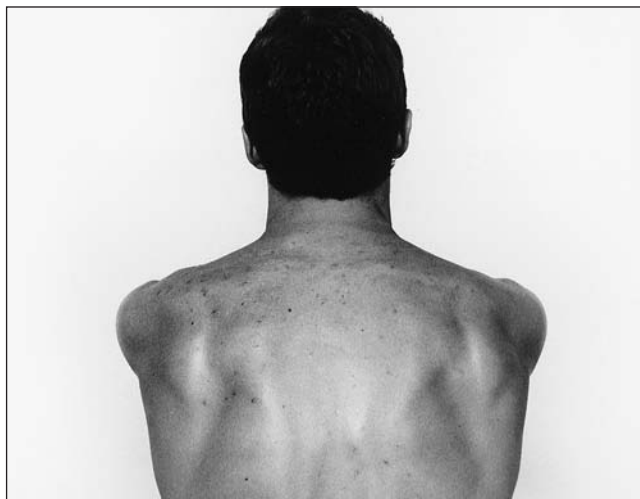


Figure 3-21 Active movement: scapular abduction.

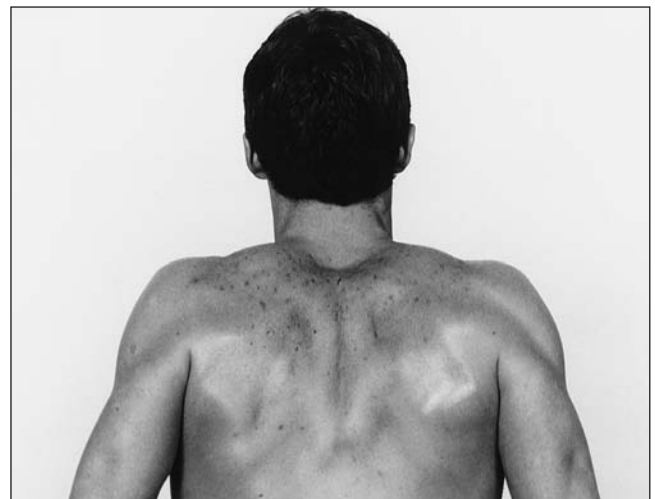

Figure 3-22 Active movement: scapular adduction.

Clarkson, 2013

Rotation supérieure et inférieure de la scapula 45°- 60° (total)	
Position du sujet	Assis au repos, position anatomique. Dans cette position, le bord médial est à 5-6 cm des processus épineux et les angles supérieur et inférieur sont entre la 2 ^e et 7 ^e côte.
Position du clinicien et stabilisation	Debout derrière le patient, les angles inférieurs des scapulae entre le pouce et l'index.
Centre articulaire	Centre de la fosse infra-épineuse
Point de repère fixe	Amplitude non mesurée. Appréciation et comparaison visuelle seulement.
Point de repère mobile	Amplitude non mesurée. Appréciation et comparaison visuelle seulement.
Action demandée	«Amenez votre main dans le bas de votre dos le plus loin possible. Ensuite, levez votre bras vers le plafond le plus haut possible. Ne bougez pas votre tête ni votre tronc».
Compensations possibles	

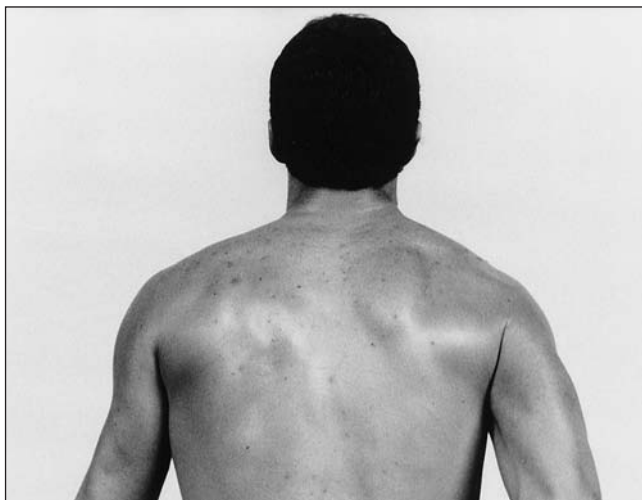


Figure 3-23 Active movement: scapular medial (downward) rotation.

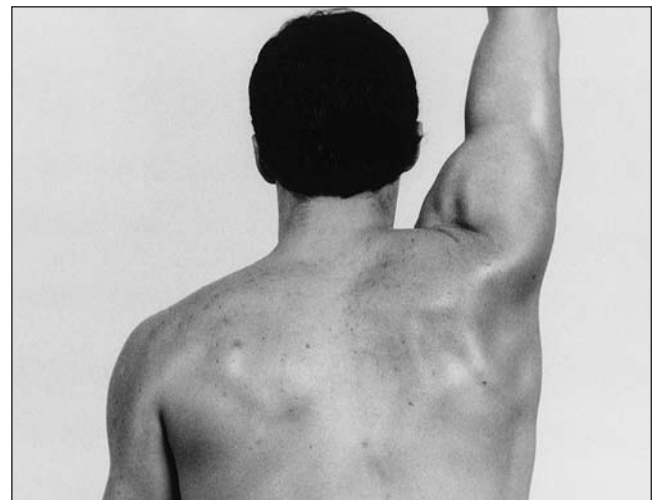


Figure 3-24 Active movement: scapular lateral (upward) rotation.

Clarkson, 2013

Questions complémentaires

Mouvement Articulaire	Facteurs limitants passifs	Facteurs limitants actifs
Élévation de la scapula		
Abaissement de la scapula		
ABDuction de la scapula (protraction)		
ADDuction de la scapula		
Rotation supérieure de la scapula		
Rotation inférieure de la scapula		

Identifiez 4 pathologies augmentant ou diminuant le ROM à l'articulation scapulo-thoracique

1-

2-

3-

4-

10.3 Articulation gléno-humérale : valeurs normales

TABLE 3-2 Joint Structure: Glenohumeral Joint Movements

	Extension	Internal Rotation	External Rotation	Horizontal Abduction	Horizontal Adduction
Articulation ^{1,5}	Glenohumeral	Glenohumeral	Glenohumeral	Glenohumeral	Glenohumeral
Plane	Sagittal	Horizontal	Horizontal	Horizontal	Horizontal
Axis	Frontal	Longitudinal	Longitudinal	Vertical	Vertical
Normal limiting factors ^{5-9*} (see Fig. 3-8B)	Tension in the anterior band of the coracohumeral ligament, the anterior joint capsule, and clavicular fibers of pectoralis major	Tension in the posterior joint capsule, infraspinatus, and teres minor	Tension in all bands of the glenohumeral ligament, coracohumeral ligament, the anterior joint capsule, subscapularis, pectoralis major, teres major, and latissimus dorsi	Tension in the anterior joint capsule, the glenohumeral ligament, and pectoralis major	Tension in the posterior joint capsule Soft tissue apposition
Normal end feel ^{6,10}	Firm	Firm	Firm	Firm	Firm/soft
Normal AROM ¹¹ (AROM ¹²)	0–60° (0–60°)	0–70° (0–70°)	0–90° (0–90°)	0–45° (–)	0–135° (–)

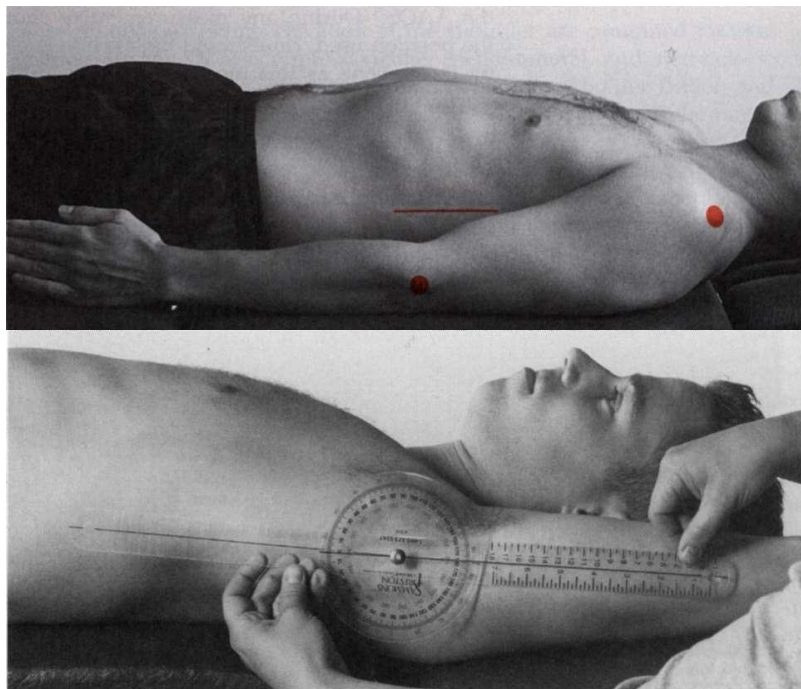
TABLE 3-3 Joint Structure: Shoulder Complex Movements

	Elevation Through Flexion	Elevation Through Abduction
Articulation ^{1,5}	Glenohumeral Acromioclavicular Sternoclavicular Scapulothoracic	Glenohumeral Acromioclavicular Sternoclavicular Scapulothoracic Subdeltoid ¹
Plane	Sagittal	Frontal
Axis	Frontal	Sagittal
Normal limiting factors ^{5-9*} (see Fig. 3-8B)	Tension in the posterior band of the coracohumeral ligament, posterior joint capsule, shoulder extensors, and external rotators; scapular movement limited by tension in rhomboids, levator scapulae, and the trapezoid ligament	Tension in the middle and inferior bands of the glenohumeral ligament, inferior joint capsule, shoulder adductors; greater tuberosity of the humerus contacting the upper portion of the glenoid and glenoid labrum or the lateral surface of the acromion; scapular movement limited by tension in rhomboids, levator scapulae, and the trapezoid ligament
Normal end feel ^{6,10}	Firm	Firm/hard
Normal AROM ^{1,5,11} (AROM ¹²)	0–180° (0–165°) 0–60°, glenohumeral 60–180°, glenohumeral, scapular movement, and trunk movement	0–180° (0–165°) 0–30°, glenohumeral 30–180°, glenohumeral, scapular movement, and trunk movement
Capsular pattern ^{10,13}	Glenohumeral: external rotation, abduction (only through 90–120° range), internal rotation Sternoclavicular/acromioclavicular: pain at extreme range of motion notably horizontal adduction and full elevation	

Clarkson, 2013

Flexion de l'épaule (complexe gléno-huméral) 180°

Position du sujet	Couché sur le dos (ou décubitus dorsal ou DD), épaule à 0° de flexion (neutre), le coude en extension complète et l'avant-bras en position neutre avec la paume vers le tronc. Les genoux fléchis pour éviter une augmentation de la lordose lombaire.
Position du clinicien et stabilisation	Assis ou debout, du côté de l'épaule évaluée. Le poids du corps stabilise la scapula.
Centre articulaire	Centre de la tête humérale ou 2,5 cm sous l'acromion
Branche fixe	Goniomètre : Alignée sur le tronc ou parallèle à la table d'évaluation
Branche mobile	Goniomètre : Parallèle à l'axe de l'humérus, vers l'épicondyle latéral. Inclinomètre : sur l'humérus distal (avec brassard) ou sur la face antérieure ou postérieure de l'humérus.
Action demandée	«Amenez votre main vers le plafond et ensuite le plus loin possible vers l'arrière. Ne pliez pas le coude. Gardez votre bras collé près de votre oreille».
Compensations possibles	



Reese, 2002

Extension de l'épaule (complexe gléno-huméral) 60°

Position du sujet	1- Couché sur le ventre (ou décubitus ventral ou DV), épaule à 0° de flexion (neutre), le coude en flexion à 90° et l'avant-bras en position neutre avec la paume vers le tronc. La tête en rotation du côté opposé de celui évalué. 2- L'extension peut être mesurée en position DD avec l'inclinomètre. Le bras du patient doit être en rotation neutre, le coude fléchi et en dehors de la table afin de descendre vers le sol. Le coude demeure fléchi afin de minimiser la résistance posée par le biceps brachial.
Position du clinicien et stabilisation	Assis ou debout, du côté de l'épaule évaluée, au bout de la table près de la tête. D'une main, on fixe le goniomètre sur l'humérus distal et la scapula avec l'avant-bras. La main opposée stabilise le goniomètre.
Centre articulaire	Centre de la tête humérale ou 2,5 cm sous l'acromion
Branche fixe	Goniomètre : Alignée sur le tronc ou parallèle à la table d'évaluation
Branche mobile	Goniomètre : Parallèle à l'axe de l'humérus, vers l'épicondyle latéral. Inclinomètre : sur l'humérus distal (avec brassard) ou sur la face postérieure de l'humérus.
Action demandée	1- «Amenez votre coude vers le plafond et ensuite le plus loin possible vers l'arrière. Gardez votre bras collé près de votre corps.» 2- «Amenez votre coude vers le sol. Gardez-le plié.»
Compensations possibles	

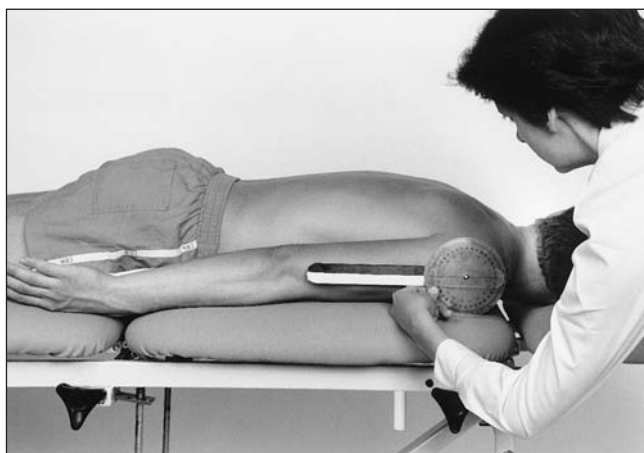


Figure 3-39 Start position for shoulder extension.

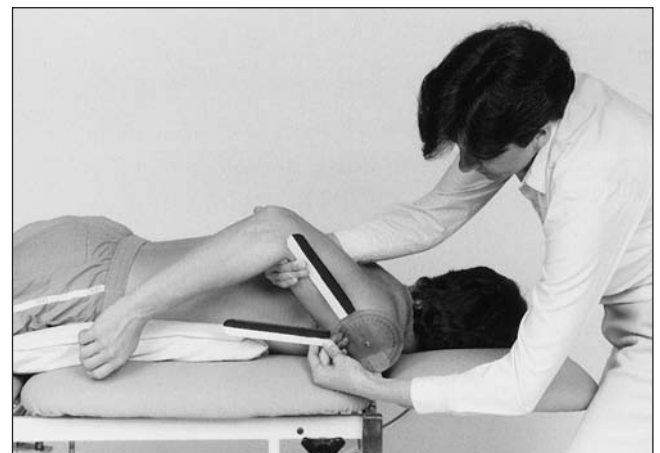
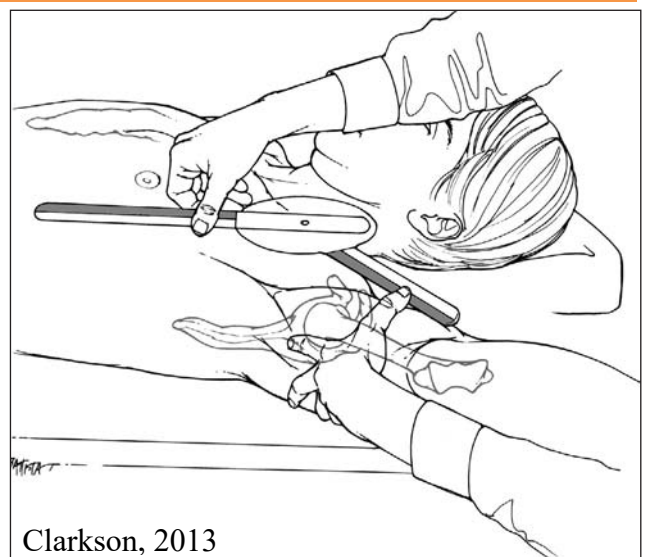
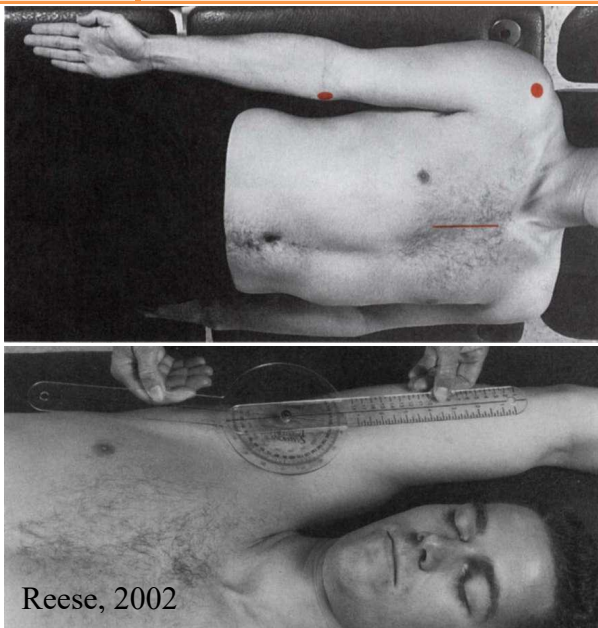


Figure 3-40 Shoulder extension: prone.

Clarkson, 2013

ABDUCTION à l'épaule (complexe gléno-huméral) 180°

Position du sujet	1- Couché sur le dos, genoux fléchis. Épaule à 0° d'ABDUCTION (neutre), le coude en extension complète et l'avant-bras en supination avec la paume vers le plafond. 2- L'ABDUCTION peut être mesurée en position debout, le dos appuyé contre le coin d'un mur. Le bras du patient doit être en position anatomique. Le coude demeure étendu le tronc reste droit en appuyant l'épaule opposée contre le mur adjacent (épaule non-évaluée dans le coin du mur).
Position du clinicien et stabilisation	Assis ou debout, du côté de l'épaule évaluée, au bout de la table près de la tête. D'une main, on fixe le goniomètre sur l'humérus distal. La main opposée stabilise le goniomètre.
Centre articulaire	Interligne scapulo-humérale : 2,5 cm en inférieur et en latéral du processus coracoïde.
Branche fixe	Goniomètre : Alignée sur le tronc (sternum) ou parallèle à la table d'évaluation
Branche mobile	Goniomètre : Parallèle à l'axe de l'humérus, entre les deux épicondyles.
Action demandée	«Amenez votre bras vers le côté et ensuite le plus loin possible vers votre tête. Gardez votre coude déplié et votre paume de main vers le plafond. Ne bougez pas votre tronc. »
Compensations possibles	



Rotation latérale à l'épaule 90°	
Position du sujet	1- Couché sur le dos, genoux fléchis. Épaule à 90° d'ABDuction (neutre), le coude en flexion de 90° et l'avant-bras en pronation avec la paume vers les pieds du patient. Une serviette sous le bras pour le maintenir à l'horizontal. 2- La rotation latérale peut être mesurée couché sur le dos avec le bras bien collé sur le corps, le coude fléchi à 90° et en pro/supi neutre. Une serviette sous le bras pour le maintenir à l'horizontal.
Position du clinicien et stabilisation	Assis ou debout, du côté de l'épaule évaluée. D'une main, on fixe le goniomètre sur l'ulna en distal. La main opposée stabilise (au besoin) l'épaule en appuyant dessus vers le sol et ensuite en fixant le goniomètre ou l'inclinomètre.
Centre articulaire	Olécrâne
Branche fixe	Goniomètre : perpendiculaire au sol (pendante) ou parallèle à la table d'évaluation.
Branche mobile	Goniomètre : Parallèle à l'axe de l'avant-bras, vers le processus styloïde le l'ulna. Inclinomètre : placé sur la face antérieure de l'avant-bras
Action demandée	«Amenez votre le dos de votre main vers le sol le plus loin possible. Gardez votre coude plié et votre paume de main vers le plafond. Ne bougez pas votre épaule ou votre tronc. »
Compensations possibles	

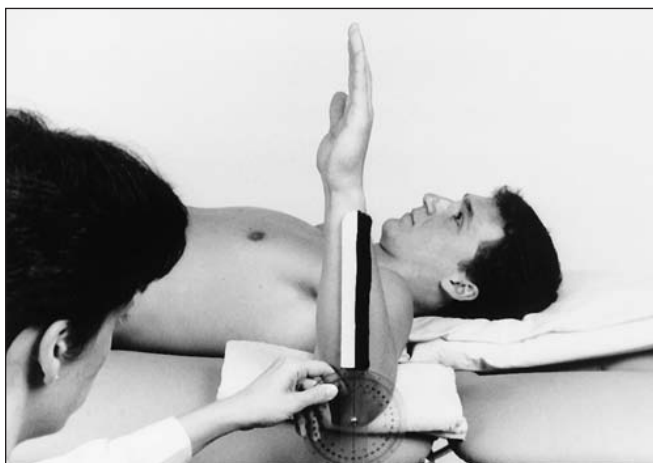

Figure 3-67 Start position for shoulder external rotation.

Clarkson, 2013

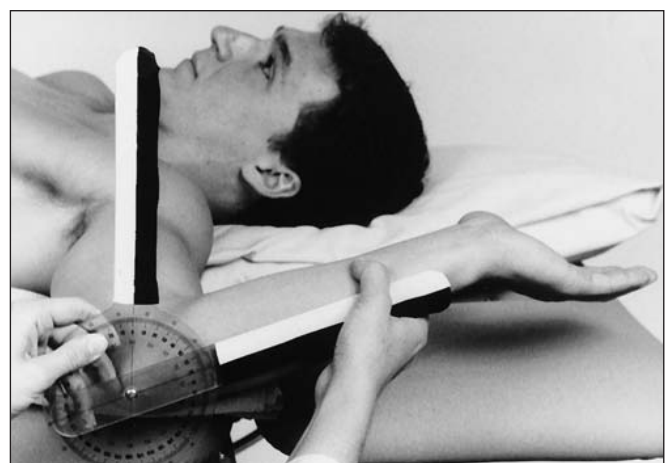
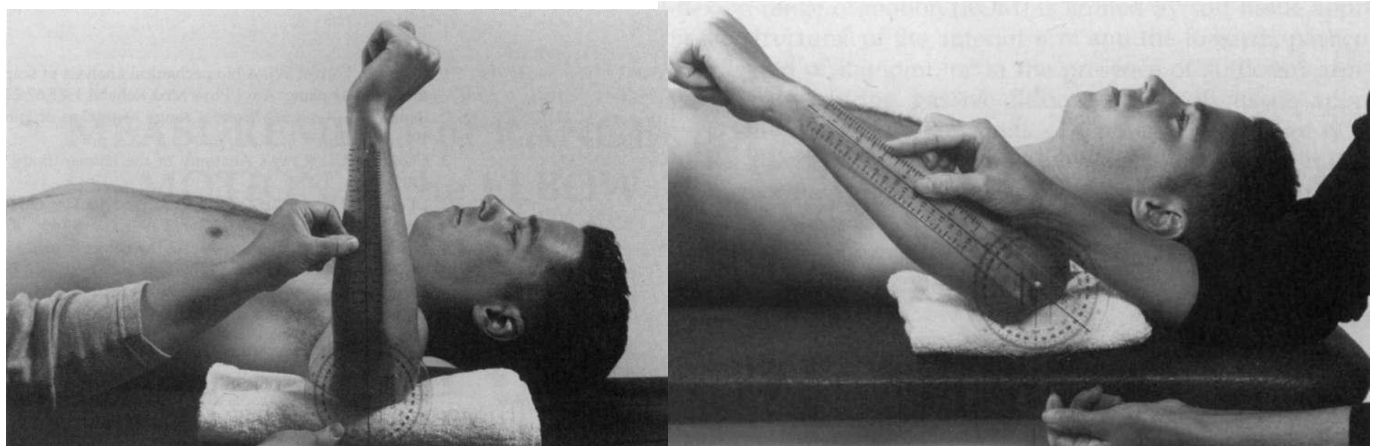


Figure 3-68 Shoulder external rotation.

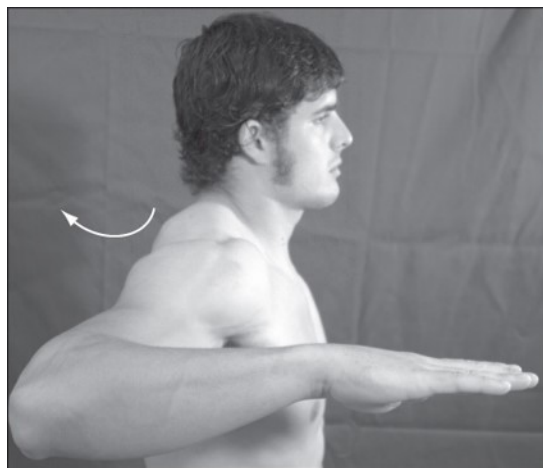Clarkson, 2013

Rotation médiale à l'épaule 70°	
Position du sujet	1- Couché sur le dos, genoux fléchis. Épaule à 90° d'ABDUCTION (neutre), le coude en flexion de 90° et l'avant-bras en pronation avec la paume vers les pieds du patient. Une serviette sous le bras pour le maintenir à l'horizontal. 2- La rotation médiale peut être mesurée couché sur le ventre avec le bras à 90° d'abduction, le coude fléchi à 90° et en pro/supi neutre. Une serviette sous le bras pour le maintenir à l'horizontal.
Position du clinicien et stabilisation	Assis ou debout, du côté de l'épaule évaluée. D'une main, on fixe le goniomètre sur l'ulna en distal. La main opposée stabilise (au besoin) l'épaule en appuyant dessus vers le sol et ensuite en fixant le goniomètre ou l'inclinomètre.
Centre articulaire	Olécrâne
Branche fixe	Goniomètre : perpendiculaire au sol (pendante) ou parallèle à la table d'évaluation.
Branche mobile	Goniomètre : Parallèle à l'axe de l'avant-bras, vers le processus styloïde le l'ulna. Inclinomètre : placé sur la face postérieure de l'avant-bras.
Action demandée	«Amenez votre le dos de votre main vers le sol le plus loin possible. Gardez votre coude plié et votre paume de main vers le plafond. Ne bougez pas votre épaule ou votre tronc. »
Compensations possibles	



Reese, 2002

ABDUCTION horizontale à l'épaule 45°	
Position du sujet	1- Couché sur le dos, de manière à ce que l'épaule soit en dehors de la table. Genoux fléchis. Épaule à 90° d'ABDUCTION (neutre), le coude en flexion de 90° et l'avant-bras en pronation avec la paume vers les pieds du patient. 2- L'abduction horizontale peut être mesurée assise, le dos entièrement et fermement appuyé le dossier d'une chaise ou contre la fin d'un mur avec le bras à 90° d'abduction, le coude fléchi à 90° et en pronation. On peut appuyer le membre supérieur sur une table à la hauteur de l'épaule.
Position du clinicien et stabilisation	Debout, du côté de l'épaule évaluée. D'une main, on fixe le goniomètre sur l'humérus en distal. La main opposée stabilise (au besoin) l'épaule en appuyant dessus vers le sol et ensuite en fixant le goniomètre ou l'inclinomètre.
Centre articulaire	Angle antérieur de l'acromion ou bord latéral
Branche fixe	Goniomètre : perpendiculaire au plafond ou parallèle à la table d'évaluation.
Branche mobile	Goniomètre : Parallèle à l'axe de l'humérus, vers l'épicondyle latéral. Inclinomètre : placé sur la face antérieure du bras
Action demandée	«Amenez votre coude vers le sol le plus loin possible. Gardez votre coude plié et votre paume de main vers vos pieds. Ne bougez pas votre épaule vers l'arrière et ne tournez pas votre tronc. »
Compensations possibles	

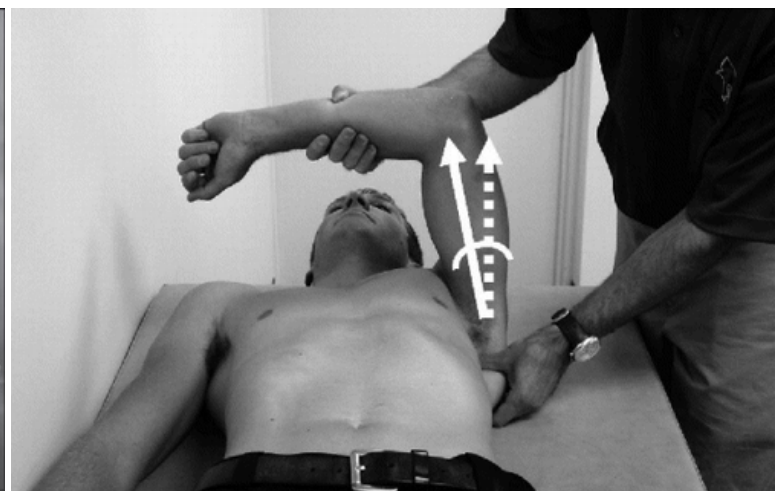


Horizontal abduction
<http://s3.amazonaws.com/rapgenius/bdnnk7.jpg>

ADDuction horizontale à l'épaule 45°	
Position du sujet	1- Couché sur le dos. Genoux fléchis. Épaule à 90° d'ABDuction (neutre), le coude en flexion de 90° et l'avant-bras en pronation avec la paume vers les pieds du patient. 2- L'adduction horizontale peut être mesurée assise, le dos entièrement et fermement appuyé le dossier d'une chaise ou contre la fin d'un mur avec le bras à 90° d'abduction, le coude fléchi à 90° et en pronation. On peut appuyer le membre supérieur sur une table à la hauteur de l'épaule.
Position du clinicien et stabilisation	Debout, du côté de l'épaule évaluée. D'une main, on fixe le goniomètre sur l'humérus en distal. La main opposée stabilise (au besoin) l'épaule en appuyant dessus vers le sol avec le pouce sur le proc. coracoïde et les doigts accrochés sous l'épine de la scapula et ensuite en fixant le goniomètre ou l'inclinomètre. On peut prendre la mesure à la fin de l'amplitude articulaire disponible
Centre articulaire	Angle antérieur de l'acromion ou bord latéral
Branche fixe	Goniomètre : perpendiculaire au plafond ou parallèle à la table d'évaluation.
Branche mobile	Goniomètre : Parallèle à l'axe de l'humérus, vers l'épicondyle latéral. Inclinomètre : placé sur la face postérieure du bras
Action demandée	«Amenez votre main vers votre épaule opposée, le plus loin possible. Gardez votre coude plié et votre paume de main vers vos pieds. Ne décollez pas votre épaule de la table (ou du dossier de la chaise) et ne tournez pas votre tronc. »
Compensations possibles	



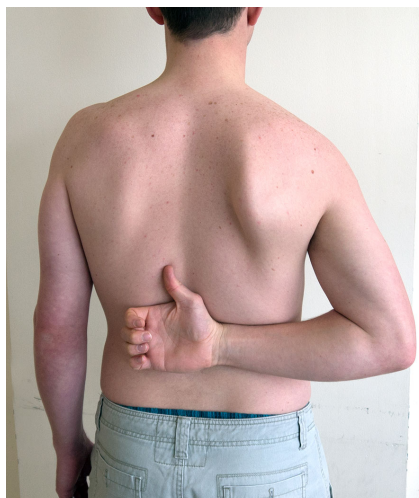Horizontal adduction
<http://s3.amazonaws.com/rapgenius/foqiit.jpg>



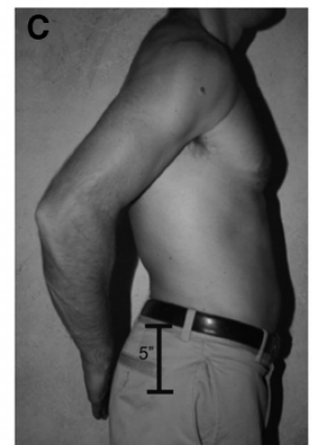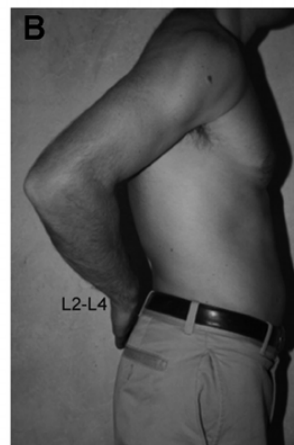
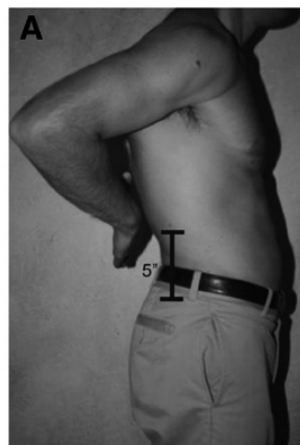
http://bmsi.ru/_uf/image/55

Mouvement combiné (extension, rotation interne et ADDuction) Main derrière le dos

Position du sujet	1- Debout ou assis, la face dorsale de la main évaluée derrière le dos, le pouce vers la tête.
Position du clinicien et stabilisation	Debout, derrière le patient, utiliser la tabatière anatomique pour marquer le plus haut niveau atteint. Refaire la même chose avec le côté opposé.
Centre articulaire	Angle inférieur de la scapula, processus épineux ou EIPS.
Branche fixe	
Branche mobile	Ruban à mesurer : Mesurer la distance entre le côté atteint et le côté sain à partir de la tabatière anatomique, vis-à-vis les processus épineux. Si le patient ne peut se rendre au centre du dos, mesurer la distance de la tabatière anatomique à l'EIPS ou au processus vertébral le plus près.
Action demandée	«Amenez votre main derrière dans le creux de votre dos. Tentez d'amener votre pouce le plus haut possible vers la tête. »
Compensations possibles	



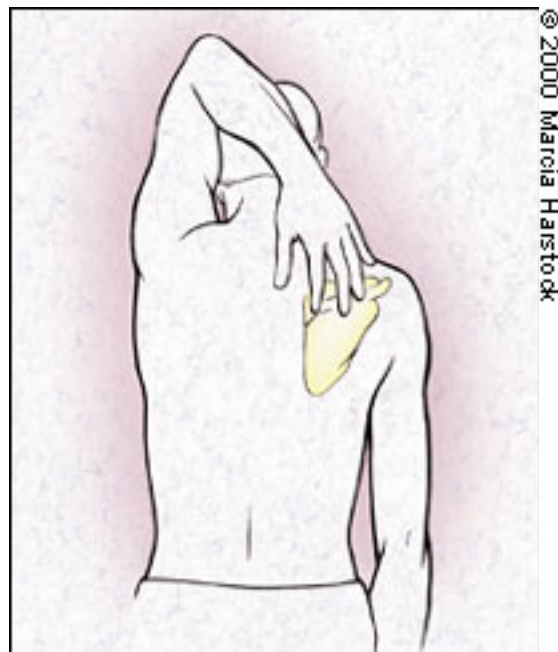
<http://www.osceskills.com/resources/Shoulder-internal-rotation-movement.jpg>



https://encryptedtbn2.gstatic.com/images?q=tbn:ANd9GcT1yBLnu5aUkSulfX_Zm3GSr4fOXgB70OVY4PeXERbR9LppsCA

**Mouvement combiné (ABDuction, rotation latérale)
Main derrière la nuque**

Position du sujet	1- Debout ou assis, la paume de la main évaluée derrière la nuque, les doigts orientés vers le sol. 2- Couché sur le dos, la main derrière la nuque.
Position du clinicien et stabilisation	Debout, derrière le patient, utiliser le majeur pour marquer le plus bas niveau atteint. Refaire la même chose avec le côté opposé.
Centre articulaire	Angle inférieur de la scapula, processus épineux ou épicondyle latéral
Branche fixe	
Branche mobile	1-Ruban à mesurer : Mesurer la distance entre le côté atteint et le côté sain à partir de l'extrémité du majeur, vis-à-vis les processus épineux. Si le patient ne peut se rendre au centre de la nuque, mesurer du bout du majeur avec le processus épineux le plus près. 2- Méthode alternative : lorsque couché sur le dos, la main du côté évalué derrière la nuque. Mesurer la distance entre l'épicondyle latéral et la table.
Action demandée	«Amenez votre main derrière votre nuque et descendez-la le plus loin possible vers le plancher. Ne penchez votre corps vers l'avant ou sur le côté. »
Compensations possibles	



Questions complémentaires

Mouvement Articulaire	Facteurs limitants passifs	Facteurs limitants actifs
Flexion gléno-humérale		
Extension gléno-humérale		
ABDuction gléno-humérale		
ADDuction gléno-humérale		
Rotation latérale gléno-humérale		
Rotation médiale gléno-humérale		

Mouvement Articulaire	Facteurs limitants passifs	Facteurs limitants actifs
ABDuction horizontale gléno- humérale		
ADDuction horizontale gléno- humérale		

Identifiez 4 pathologies augmentant ou diminuant le ROM à l'articulation scapulo-thoracique

1-

2-

3-

4-

10.4 Articulation huméro-radio-ulnaire : valeurs normales

TABLE 4-1 Joint Structure: Elbow and Forearm Movements				
	Flexion	Extension	Supination	Pronation
Articulation ^{1,6}	Humeroulnar, Humero-radial	Humeroulnar, Humero-radial	Humero-radial, Superior radioulnar, Inferior radioulnar, Interosseous membrane	Humero-radial, Superior radioulnar, Inferior radioulnar, Interosseous membrane
Plane	Sagittal	Sagittal	Transverse	Transverse
Axis	Frontal	Frontal	Longitudinal	Longitudinal
Normal limiting factors ^{3,6-8*} (see Fig. 4-3A and B)	Soft tissue apposition of the anterior forearm and upper arm; coronoid process contacting the coronoid fossa and the radial head contacting the radial fossa; tension in the posterior capsule and triceps	Olecranon process contacting the olecranon fossa; tension in the elbow flexors and anterior joint capsule and medial collateral ligament	Tension in the pronator muscles, quadratus ligament, palmar radioulnar ligament of the inferior radioulnar joint, and oblique cord	Contact of the radius on the ulna; tension in the quadratus ligament, the dorsal radioulnar ligament of the inferior radioulnar joint, the distal tract of the interosseous membrane, ⁹ supinator, and biceps brachii muscles with elbow in extension
Normal end feel ^{7,10,11*}	Soft/hard/firm	Hard/firm	Firm	Hard/firm
Normal AROM ^{12†} (AROM ¹³)	0–150° (0–140°)	0° (0°)	0–80–90° (0–80°)	0–80–90° (0–80°)
Capsular pattern ^{10,11}	Elbow joint: humero-ulnar joint - flexion, extension, and rotation full and painless radiohumeral joint - flexion, extension, supination, pronation Superior radioulnar joint: equal limitation of supination and pronation Inferior radioulnar joint: full rotation with pain at extremes of rotation			

*There is a paucity of definitive research that identifies the normal limiting factors (NLF) of joint motion. The NLF and end feels listed here are based on knowledge of anatomy, clinical experience, and available references.

†AROM, active range of motion.

Clarkson, 2013

Flexion du coude 150°	
Position du sujet	Couché sur le dos, près du bord de la table d'évaluation. Une serviette sous l'humérus afin de le maintenir l'horizontal. Le coude est en extension complète, l'avant-bras en supination maximale.
Position du clinicien et stabilisation	Debout ou assis, du côté évalué. La main proximale stabilise l'humérus avec la branche fixe du goniomètre et la main distale stabilise l'avant-bras et la branche mobile du goniomètre.
Centre articulaire	Épicondyle latéral.
Branche fixe	Parallèle à l'humérus, en direction de l'acromion.
Branche mobile	Processus styloïde du radius.
Action demandée	«Pliez votre coude afin d'amenez votre main vers votre épaule. Ne bougez pas votre épaule ni votre poignet. »
Compensations possibles	

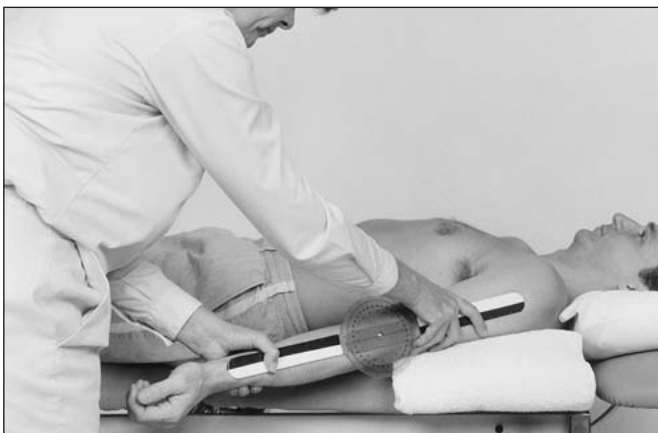

Figure 4-10 Start position for elbow flexion and extension.

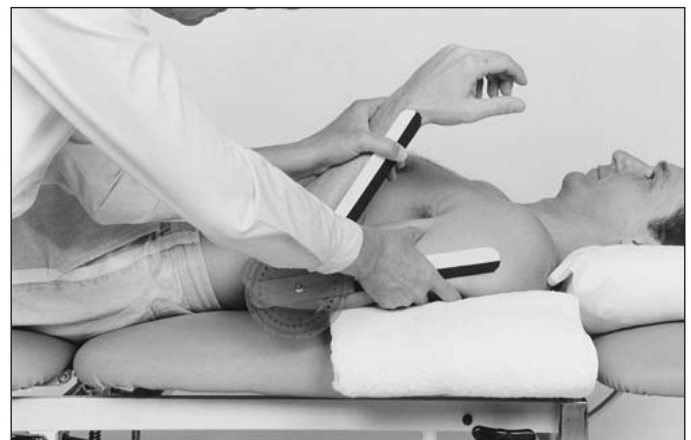

Figure 4-12 End position for elbow flexion.

Clarkson, 2013

Extension du coude 0°	
Position du sujet	Couché sur le dos, le bras près du bord de la table d'évaluation, la main se retrouve en dehors de la table. Une serviette sous l'humérus afin de le maintenir l'horizontal. Le coude est en extension complète, l'avant-bras en supination maximale.
Position du clinicien et stabilisation	Debout ou assis, du côté évalué. La main proximale stabilise l'humérus avec la branche fixe du goniomètre et la main distale stabilise l'avant-bras et la branche mobile du goniomètre.
Centre articulaire	Épicondyle latéral.
Branche fixe	Parallèle à l'humérus, en direction de l'acromion.
Branche mobile	Processus styloïde du radius.
Action demandée	«Dépliez votre coude afin d'amenez votre main vers le sol. Ne bougez pas votre épaule ni votre poignet. »
Compensations possibles	

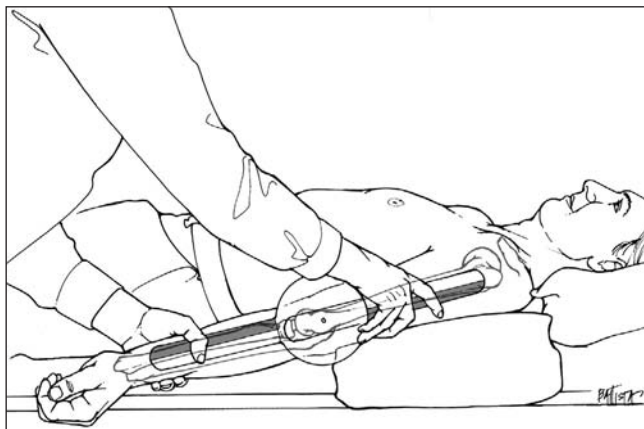


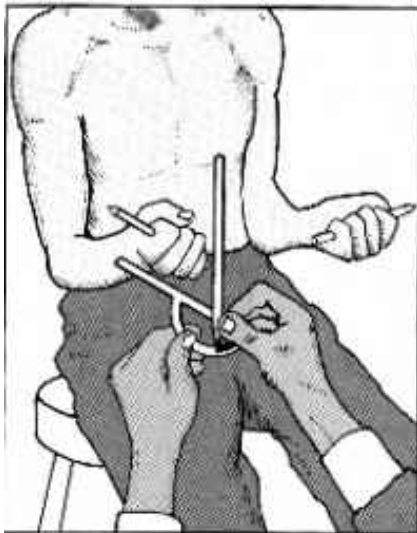
Figure 4-11 Goniometer alignment for elbow flexion and extension.

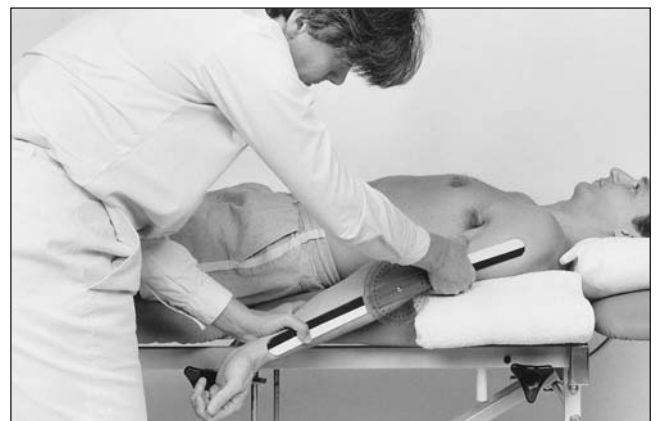

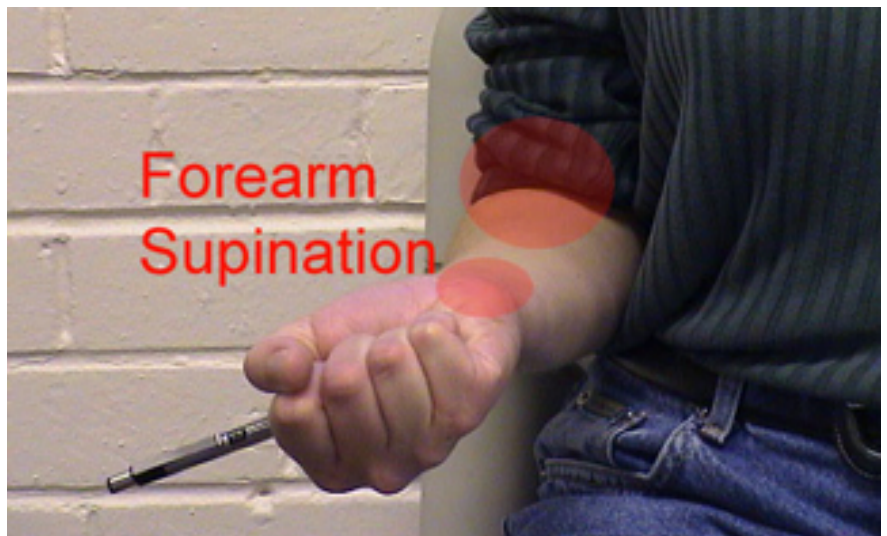Figure 4-13 End position for elbow hyperextension.

Clarkson, 2013

Supination de l'avant-bras 80° - 90°	
Position du sujet	Assis sur une table, le coude évalué fléchi à 90° et collé fermement sur le corps. La main opposée du patient applique au besoin une force supplémentaire sur le coude évalué pour le stabiliser contre son tronc. Le patient serre très solidement une tige rigide dans la main du côté évalué. Le poignet doit obligatoirement rester en position neutre.
Position du clinicien et stabilisation	Debout, devant le patient. Applique le goniomètre ou l'inclinomètre sur l'objet tenu par le patient. Stabilise au besoin l'avant-bras du et les branches du goniomètre.
Centre articulaire	Tête du 3 ^e métacarpe.
Branche fixe	Perpendiculaire au sol.
Branche mobile	Parallèle à l'objet tenu dans la main du patient. Inclinomètre : collé sur l'objet.
Action demandée	«Tournez votre avant-bras vers le plafond le plus loin possible. Gardez votre coude collé solidement contre votre corps, ne bougez pas votre poignet et serrez fermement l'objet dans votre main. »
Compensations possibles	

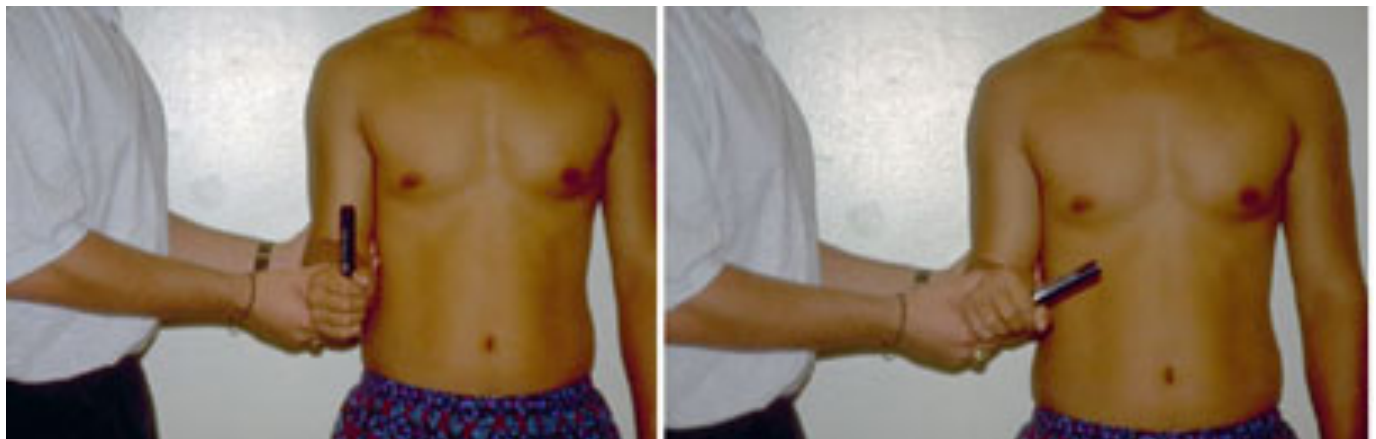

<http://www.arthritisresearch.us/rheumatoid-arthritis/info->



http://www.mychhs.colostate.edu/david.greene/Motion%20CD%202008/rom_mmt_files/Supination/page_supination.html

Pronation de l'avant-bras 80° - 90°	
Position du sujet	Assis sur une table, le coude évalué fléchi à 90° et collé fermement sur le corps. La main opposée du patient applique au besoin une force supplémentaire sur le coude évalué pour le stabiliser contre son tronc. Le patient serre très solidement une tige rigide dans la main du côté évalué. Le poignet doit obligatoirement rester en position neutre.
Position du clinicien et stabilisation	Debout, devant le patient. Applique le goniomètre ou l'inclinomètre sur l'objet tenu par le patient. Stabilise au besoin l'avant-bras du et les branches du goniomètre.
Centre articulaire	Tête du 3 ^e métacarpe.
Branche fixe	Perpendiculaire au sol.
Branche mobile	Parallèle à l'objet tenu dans la main du patient. Inclinomètre : collé sur l'objet.
Action demandée	«Tournez votre avant-bras vers le sol le plus loin possible. Gardez votre coude collé solidement contre votre corps, ne bougez pas votre poignet et serrez fermement l'objet dans votre main. »
Compensations possibles	



<http://www.mhhe.com/hper/physed/athletictraining/ch23.mhtml>

Questions complémentaires

Mouvement Articulaire	Facteurs limitants passifs	Facteurs limitants actifs
Flexion du coude		
Extension du coude		
Supination du coude		
Pronation du coude		

Identifiez 4 pathologies augmentant ou diminuant le ROM à l'articulation du coude.

1-

2-

3-

4-

10.5 Articulation radio-carpienne: valeurs normales

TABLE 5-1 Joint Structure: Wrist Movements

	Flexion	Extension	Radial Deviation	Ulnar Deviation
Articulation ^{1,2}	Radiocarpal Midcarpal	Midcarpal Radiocarpal	Midcarpal Radiocarpal	Radiocarpal (predominant) Midcarpal
Plane	Sagittal	Sagittal	Frontal	Frontal
Axis	Frontal	Frontal	Sagittal	Sagittal
Normal limiting factors ^{1,3,4*} (see Fig. 5-10A and B)	Tension in the posterior radiocarpal ligament and posterior joint capsule	Tension in the anterior radiocarpal ligament and anterior joint capsule; contact between the radius and the carpal bones	Tension in the ulnar collateral ligament, ulnocarpal ligament, and ulnar portion of the joint capsule; contact between the radial styloid process and the scaphoid bone	Tension in the radial collateral ligament and radial portion of the joint capsule
Normal end feel ^{3,5}	Firm	Firm/hard	Firm/hard	Firm
Normal AROM ⁶ (AROM ⁷)	0–80° (0–80°)	0–70° (0–70°)	0–20° (0–20°)	0–30° (0–30°)
Capsular pattern ^{5,8}	Flexion and extension are equally restricted			

*There is a paucity of definitive research that identifies the normal limiting factors (NLF) of joint motion. The NLF and end feels listed here are based on knowledge of anatomy, clinical experience, and available references.

Clarkson, 2013

Flexion du poignet 80°	
Position du sujet	Assis, coude fléchi et l'avant-bras appuyé sur la table en pronation. La main est placée en dehors de la table, les doigts sont en position relâchés.
Position du clinicien et stabilisation	Assis, placé perpendiculairement à l'avant-bras. Une stabilise l'avant-bras et l'autre main stabilise la main.
Centre articulaire	Processus styloïde de l'ulna.
Branche fixe	Parallèle à l'axe de l'ulna
Branche mobile	Parallèle à l'axe du 5 ^e métacarpe.
Action demandée	« Amenez votre main vers le sol, gardez les doigts relâchés.»
Compensations possibles	

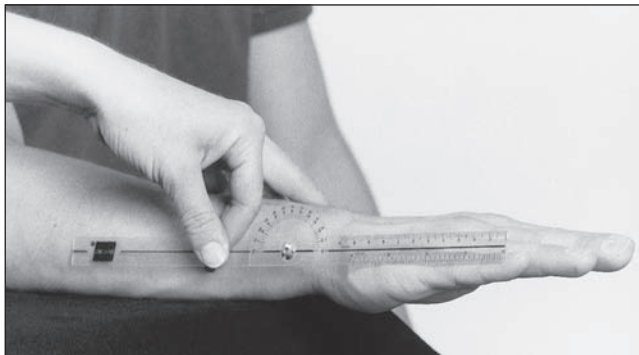


Figure 5-19 Start position for wrist flexion and extension.

Clarkson, 2013

Clarkson, 2013

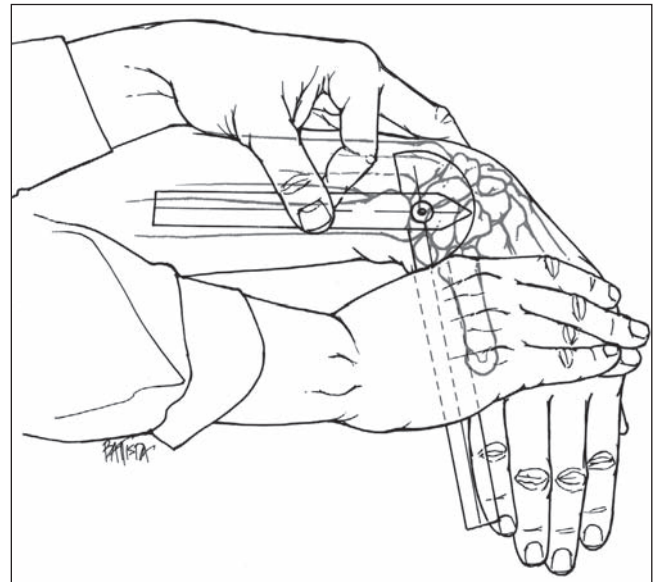


Figure 5-20 Goniometer alignment for wrist flexion and extension, illustrated at limit of wrist flexion.

Extension du poignet 70°	
Position du sujet	Assis, coude fléchi et l'avant-bras appuyé sur la table en pronation. La main est placée en dehors de la table, les doigts sont en position relâchés.
Position du clinicien et stabilisation	Assis, placé perpendiculairement à l'avant-bras. Une stabilise l'avant-bras et l'autre main stabilise la main.
Centre articulaire	Processus styloïde de l'ulna.
Branche fixe	Parallèle à l'axe de l'ulna
Branche mobile	Parallèle à l'axe du 5 ^e métacarpe.
Action demandée	« Amenez votre main vers le plafond, gardez les doigts relâchés. »
Compensations possibles	

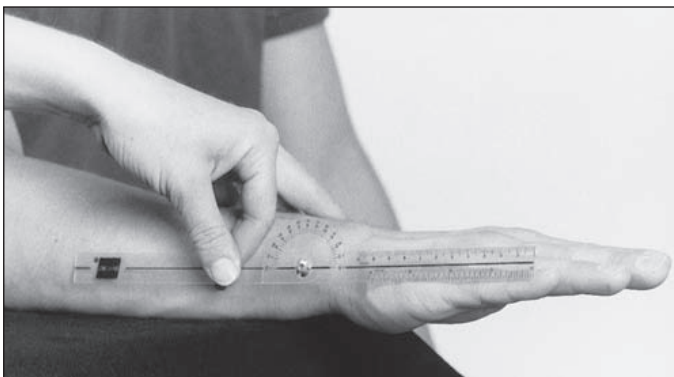


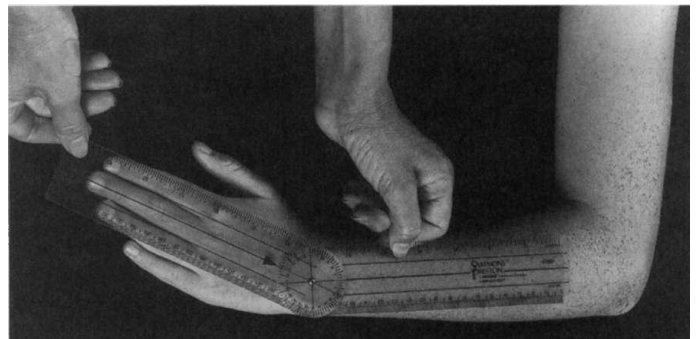
Figure 5-19 Start position for wrist flexion and extension.

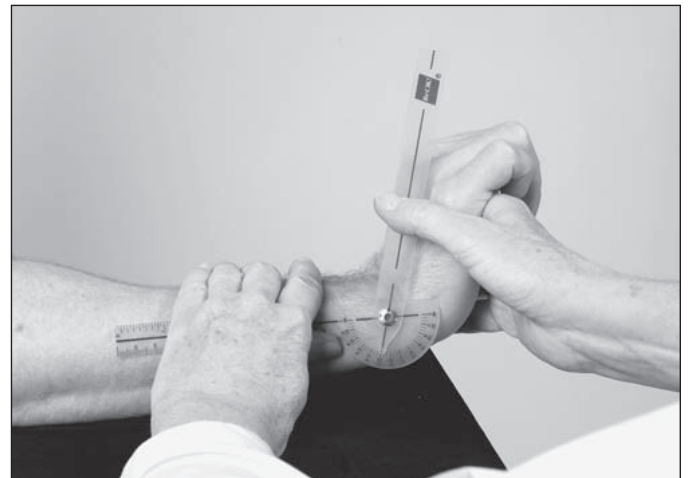

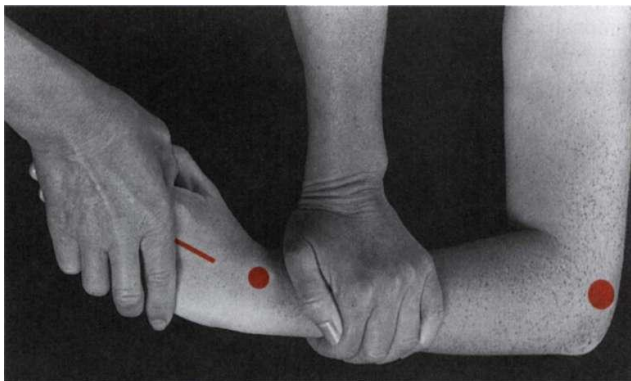Figure 5-22 End position for wrist extension.

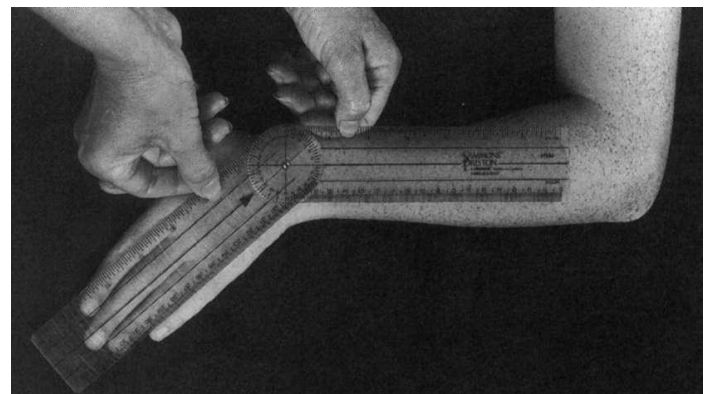
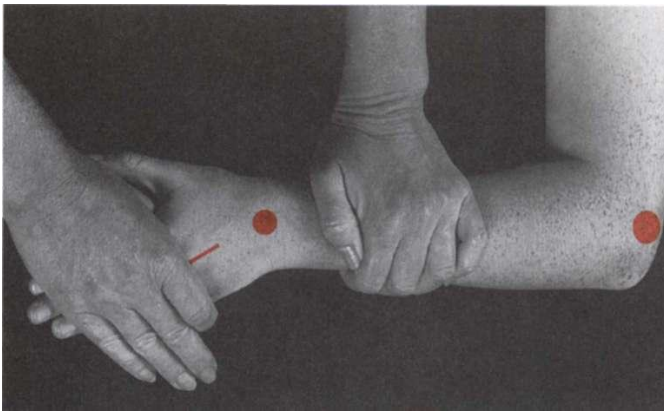
Clarkson, 2013

Déviation radiale du poignet 20°	
Position du sujet	Assis, coude fléchi et l'avant-bras en pronation et la main appuyée sur la table. Les doigts sont déposés sur une surface diminuant la friction.
Position du clinicien et stabilisation	Assis, placé perpendiculairement à l'avant-bras. Une stabilise l'avant-bras et l'autre main stabilise la main.
Centre articulaire	Capitatum.
Branche fixe	Parallèle à l'axe des os l'avant-bras, sur la ligne médiane.
Branche mobile	Parallèle à l'axe du 3 ^e métacarpe.
Action demandée	« Glissez votre main sur le côté, vers le petit doigt, gardez les doigts relâchés et la paume de votre main collée sur la table.»
Compensations possibles	



Reese,

Déviaton ulnaire du poignet 30°	
Position du sujet	Assis, coude fléchi et l'avant-bras en pronation et la main appuyée sur la table. Les doigts sont déposés sur une surface diminuant la friction.
Position du clinicien et stabilisation	Assis, placé perpendiculairement à l'avant-bras. Une stabilise l'avant-bras et l'autre main stabilise la main.
Centre articulaire	Capitatum.
Branche fixe	Parallèle à l'axe des os l'avant-bras, sur la ligne médiane.
Branche mobile	Parallèle à l'axe du 3 ^e métacarpe.
Action demandée	« Glissez votre main sur le côté, vers le petit doigt, gardez les doigts relâchés et la paume de votre main collée sur la table.»
Compensations possibles	



Reese, 2002

Questions complémentaires

Mouvement Articulaire	Facteurs limitants passifs	Facteurs limitants actifs
Flexion du poignet		
Extension du poignet		
Déviaton radiale du poignet		
Déviaton ulnaire du poignet		

Identifiez 4 pathologies augmentant ou diminuant le ROM à l'articulation poignet.

1-

2-

3-

4-

10.6 Articulations métacarpo-phalangienne (MCP) et inter-phalangiennes (IPP) des doigts 2 à 5 : valeurs normales

TABLE 5-2 Joint Structure: Finger Movements

	Flexion	Extension	Abduction	Adduction
Articulation ^{1,2}	Metacarpophalangeal (MCP) Proximal interphalangeal (PIP) Distal interphalangeal (DIP)	MCP PIP DIP	MCP	MCP
Plane	Sagittal	Sagittal	Frontal	Frontal
Axis	Frontal	Frontal	Sagittal	Sagittal
Normal limiting factors ^{1,3,4*} (see Fig. 5-11)	MCP: tension in the posterior joint capsule, collateral ligaments; contact between the proximal phalanx and the metacarpal; tension in extensor digitorum communis and extensor indicis (when the wrist is flexed) ⁹ PIP: contact between the middle and proximal phalanx; soft tissue apposition of the middle and proximal phalanges; tension in the posterior joint capsule, and collateral ligaments DIP: tension in the posterior joint capsule, collateral ligaments, and oblique retinacular ligament	MCP: Tension in the anterior joint capsule, palmar fibrocartilagenous plate (palmar ligament); tension in flexor digitorum profundus and flexor digitorum superficialis (when the wrist is extended) ⁹ PIP: tension in the anterior joint capsule, palmar ligament DIP: tension in the anterior joint capsule, palmar ligament	Tension in the collateral ligaments, fascia, and skin of the web spaces	Contact between adjacent fingers
Normal end feel ^{3,5}	MCP: firm/hard PIP: hard/soft/firm DIP: firm	MCP: firm PIP: firm DIP: firm	Firm	
Normal AROM ⁶ (AROM ⁷)	MCP: 0–90° (0–90°) PIP: 0–100° (0–100°) DIP: 0–90° (0–70°)	MCP: 0–45° (0–20°) PIP: 0° (0°) DIP: 0° (0°)		
Capsular pattern ^{5,8}	Metacarpophalangeal and interphalangeal joints: flexion, extension			

*There is a paucity of definitive research that identifies the normal limiting factors (NLF) of joint motion. The NLF and end feels listed here are based on knowledge of anatomy, clinical experience, and available references.

Clarkson,

Flexion métacarpo-phalangienne des doigts (2 à 5) 90°

Position du sujet	Assis, coude fléchi et l'avant-bras en position neutre, le poignet est en position neutre et les doigts sont relâchés et appuyés sur la table.
Position du clinicien et stabilisation	Assis, placé perpendiculairement à l'avant-bras. Une main stabilise le métacarpe et l'autre main stabilise la phalange proximale. Doigts 2 et 3 : du côté radial. Doigts 4 et 5 : du côté ulnaire
Centre articulaire	Placé sur l'aspect postérieur de l'articulation MCP. N.B. Pour l'index et l'auriculaire, le centre articulaire peut être positionné sur le côté de la tête métacarpienne.
Branche fixe	Parallèle à l'axe du métacarpe évalué, la branche est appuyée sur la face postérieure du métacarpe. N.B. Pour l'index et l'auriculaire, la branche fixe peut être positionnée sur le côté de la main, parallèle à l'axe du métacarpe.
Branche mobile	Parallèle à l'axe de la phalange proximale du doigt évalué, appuyée sur la face postérieure. N.B. Pour l'index et l'auriculaire, la branche fixe peut être positionnée sur le côté du doigt évalué, parallèle à l'axe de la phalange proximale.
Action demandée	« Fermez votre poing sans plier le bout de vos doigts, gardez les doigts relâchés. Ne bougez pas votre poignet. »
Compensations possibles	

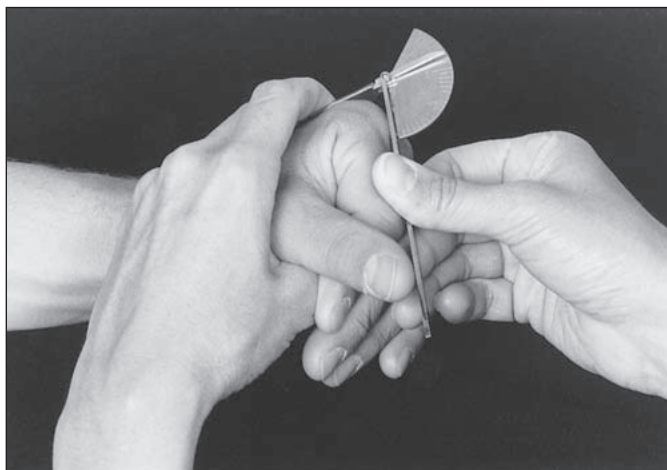


Figure 5-34 End position: MCP flexion.




Figure 5-35 Alternate goniometer placement for MCP flexion.

Clarkson,

Extension métacarpo-phalangienne des doigts (2 à 5) 45°

Position du sujet	Assis, coude fléchi et l'avant-bras en position neutre ou en pronation. Le poignet est en position neutre et les doigts sont relâchés et dépassent du bord de la table.
Position du clinicien et stabilisation	Assis, placé perpendiculairement à l'avant-bras. Une main stabilise le métacarpe et l'autre main stabilise la phalange proximale. Doigts 2 et 3 : du côté radial. Doigts 4 et 5 : du côté ulnaire
Centre articulaire	Placé sur l'aspect antérieur de l'articulation MCP. N.B. Pour l'index et l'auriculaire, le centre articulaire peut être positionné sur le côté de la tête métacarpienne.
Branche fixe	Parallèle à l'axe du métacarpe évalué, la branche est appuyée sur la face antérieure du métacarpe. N.B. Pour l'index et l'auriculaire, la branche fixe peut être positionnée sur le côté de la main, parallèle à l'axe du métacarpe.
Branche mobile	Parallèle à l'axe de la phalange proximale du doigt évalué, appuyée sur la face antérieure. N.B. Pour l'index et l'auriculaire, la branche fixe peut être positionnée sur le côté du doigt évalué, parallèle à l'axe de la phalange proximale.
Action demandée	« Dépliez les doigts ou ouvrez votre poing. Ne bougez pas votre poignet.»
Compensations possibles	

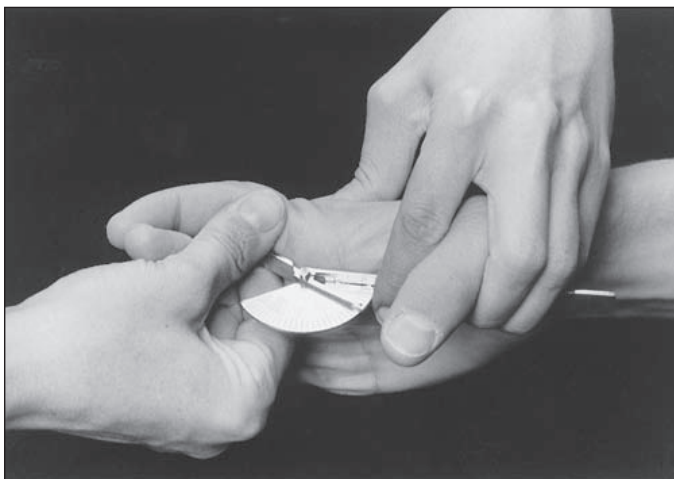

Figure 5-38 End position: MCP extension.

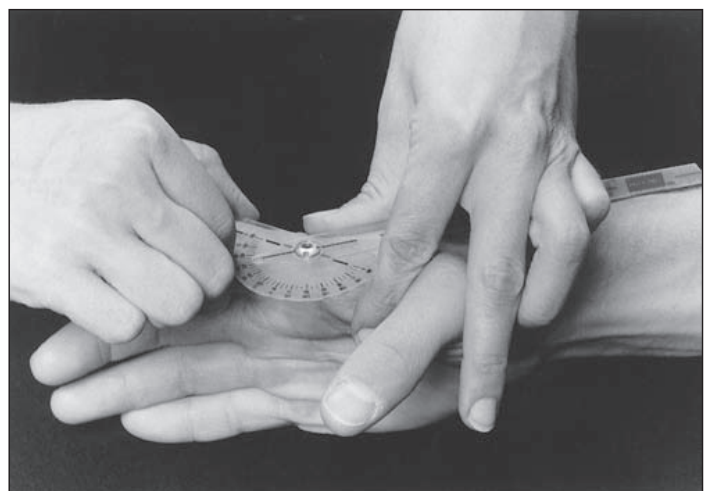


Figure 5-39 Alternate goniometer placement for MCP extension.

Clarkson,

Abduction métacarpo-phalangienne des doigts (2 à 5) 20-30°

Position du sujet	Assis, coude fléchi et l'avant-bras en pronation. Le poignet est en position neutre et les doigts sont extension complète sur la table.
Position du clinicien et stabilisation	Assis, placé perpendiculairement à l'avant-bras, du côté radial. Une main stabilise le métacarpe et l'autre main stabilise la phalange proximale.
Centre articulaire	Placé sur l'aspect postérieur de l'articulation MCP.
Branche fixe	Parallèle à l'axe du métacarpe évalué, la branche fixe est appuyée sur la face postérieure du métacarpe.
Branche mobile	Parallèle à l'axe de la phalange proximale du doigt évalué, appuyée sur la face postérieure.
Action demandée	« Éloignez votre doigt de votre majeur. Ne bougez pas votre poignet. »
Compensations possibles	

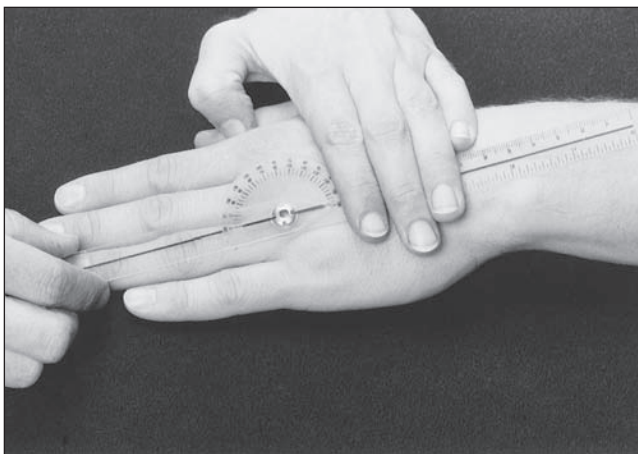


Figure 5-44 Start position: MCP abduction and adduction.

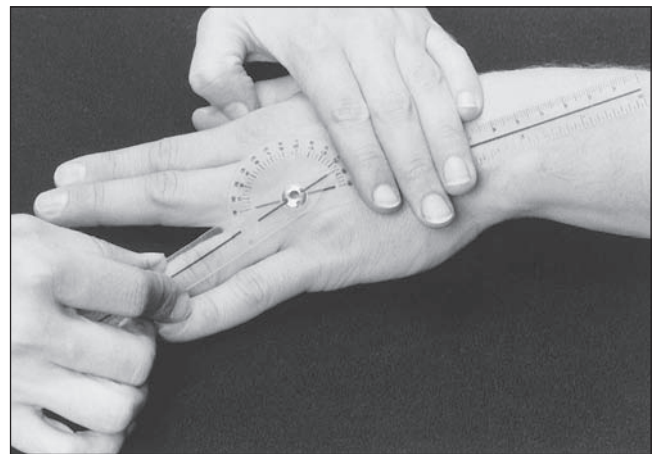




Figure 5-46 End position: MCP abduction of the fourth finger.

Clarkson,

Flexion inter-phalangienne des doigts (2 à 5) Proximale : 100° Distale : 90°	
Position du sujet	Assis, coude fléchi et l'avant-bras en position neutre ou en pronation, le poignet est en position neutre. Les doigts sont relâchés et appuyés sur la table.
Position du clinicien et stabilisation	Assis, placé perpendiculairement à l'avant-bras. Une main stabilise la phalange proximale et l'autre main stabilise la phalange distale. Doigts 2 et 3 : du côté radial. Doigts 4 et 5 : du côté ulnaire
Centre articulaire	Placé sur l'aspect postérieur de l'articulation IP. N.B. Pour tous les doigts, le centre articulaire peut être positionné sur le côté de la tête de la phalange.
Branche fixe	Parallèle à l'axe de la phalange évaluée, la branche est appuyée sur la face postérieure de la phalange proximale. N.B. Pour tous les doigts, la branche fixe peut être positionnée sur le côté de la main, parallèle à l'axe de la phalange proximale.
Branche mobile	Parallèle à l'axe de la phalange distale du doigt évalué, appuyée sur la face postérieure. N.B. Pour tous les doigts, la branche fixe peut être positionnée sur le côté du doigt évalué, parallèle à l'axe de la phalange distale.
Action demandée	« Pliez le bout de vos doigts, sans pliez les autres articulation de votre main (MCP). Ne bougez pas votre poignet.»
Compensations possibles	



Reese, 2002

Extension inter-phalangienne des doigts (2 à 5) Proximale : 0° Distale : 0°	
Position du sujet	Assis, coude fléchi et l'avant-bras en position neutre ou en pronation, le poignet est en position neutre. Les doigts sont relâchés et appuyés sur la table.
Position du clinicien et stabilisation	Assis, placé perpendiculairement à l'avant-bras. Une main stabilise la phalange proximale et l'autre main stabilise la phalange distale. Doigts 2 et 3 : du côté radial. Doigts 4 et 5 : du côté ulnaire
Centre articulaire	Placé sur l'aspect antérieur de l'articulation IP. N.B. Pour les doigts 2 à 5, le centre articulaire peut être positionné sur le côté de la tête de la phalange.
Branche fixe	Parallèle à l'axe de la phalange évaluée, la branche est appuyée sur la face antérieure de la phalange proximale. N.B. Pour les doigts 2 à 5, la branche fixe peut être positionnée sur le côté de la main, parallèle à l'axe de la phalange proximale.
Branche mobile	Parallèle à l'axe de la phalange distale du doigt évalué, appuyée sur la face antérieure. N.B. Pour les doigts 2 à 5, la branche fixe peut être positionnée sur le côté du doigt évalué, parallèle à l'axe de la phalange distale.
Action demandée	« Dépliez le bout de vos doigts. Ne bougez pas votre poignet.»
Compensations possibles	

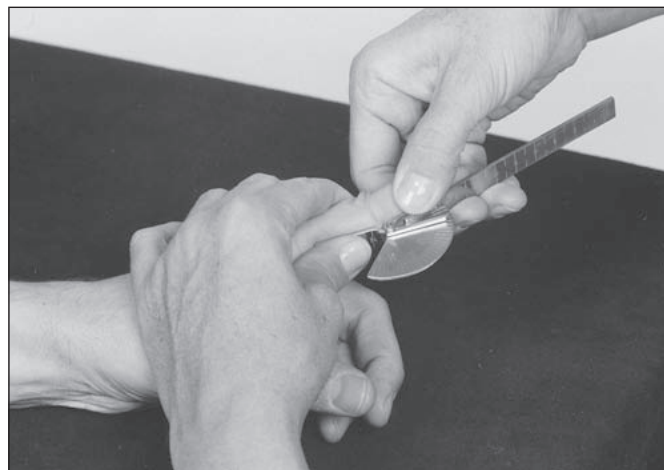

Figure 5-53 End position: PIP joint extension.

Clarkson,

Questions complémentaires

Mouvement Articulaire	Facteurs limitants passifs	Facteurs limitants actifs
Flexion MCP des doigts		
Extension MCP des doigts		
Flexion IPP des doigts		
Extension IPP des doigts		
Flexion IPD des doigts		
Extension IPD des doigts		

Identifiez 4 pathologies augmentant ou diminuant le ROM à l'articulation MCP, IPP et IPD.

1-

2-

3-

4-

10.7 Articulations carpo-métacarpienne (CMC), métacarpo-phalangienne (MCP) et inter-phalangienne (IPP) du pouce: valeurs normales.

TABLE 5-3 Joint Structure: Thumb Movements

	Flexion	Extension	Palmar Abduction	Adduction
Articulation ^{1,2}	Carpometacarpal (CM) Metacarpophalangeal (MCP) Interphalangeal (IP)	CM MCP IP	CM MCP	CM MCP
Plane	CM: oblique frontal MCP: frontal IP: frontal	CM: oblique frontal MCP: frontal IP: frontal	CM: oblique sagittal	CM: oblique sagittal
Axis	CM: oblique sagittal MCP: sagittal IP: sagittal	CM: oblique sagittal MCP: sagittal IP: sagittal	CM: oblique frontal	CM: oblique frontal
Normal limiting factors ^{1,3,4*} (see Fig. 5-11)	CM: soft tissue apposition between the thenar eminence and the palm; tension in the posterior joint capsule, extensor pollicis brevis, and abductor pollicis brevis MCP: contact between the first metacarpal and the proximal phalanx; tension in the posterior joint capsule, collateral ligaments, and extensor pollicis brevis IP: tension in the collateral ligaments, and posterior joint capsule; contact between the distal phalanx, fibrocartilagenous plate and the proximal phalanx	CM: tension in the anterior joint capsule, flexor pollicis brevis, and first dorsal interosseous MCP: tension in the anterior joint capsule, palmar ligament, and flexor pollicis brevis IP: tension in the anterior joint capsule, palmar ligament	Tension in the fascia and skin of the first web space, first dorsal interosseous, and adductor pollicis	Soft tissue apposition between the thumb and index finger
Normal end feel ^{3,5,8}	CM: soft/firm MCP: hard/firm IP: hard/firm	CM: firm MCP: firm IP: firm	Firm	Soft
Normal AROM ⁶ (AROM ⁷)	CM: 0–15° (0–15°) MCP: 0–50° (0–50°) IP: 0–80° (0–65°)	CM: 0–20° (0–20°) MCP: 0° (0°) IP: 0–20° (0–10 to 20°)	0–70° (0–70°)	0° (0°)
Capsular pattern ^{5,8}	CM joint: abduction, extension MCP and IP joints: flexion, extension			

*There is a paucity of definitive research that identifies the normal limiting factors (NLF) of joint motion. The NLF and end feels listed here are based on knowledge of anatomy, clinical experience, and available references.

Clarkson,

Flexion carpo-métacarpienne du pouce 15°	
Position du sujet	Assis, coude fléchi et l'avant-bras en position neutre, le poignet est en position neutre. Les doigts sont relâchés et appuyés sur la table. Le pouce est en position anatomique.
Position du clinicien et stabilisation	Assis, placé perpendiculairement à l'avant-bras du côté palmaire de la main. Une main stabilise l'avant-bras et le poignet et l'autre main stabilise le premier métacarpe.
Centre articulaire	Placé sur l'aspect palmaire de l'articulation trapézo-métacarpienne.
Branche fixe	Parallèle à l'axe longitudinal du radius.
Branche mobile	Parallèle à l'axe du premier métacarpe. N.B. La position de départ du goniomètre n'affichera pas 0° mais plutôt 20, 27, 31°, etc. Cette position sera considérée comme point de départ. Une fois la flexion complétée, il faudra soustraire les degrés de départ des degrés d'arrivée. (ex : (ROM initial : 32°) - (ROM final : 21°) = 11° ROM réel.)
Action demandée	« Amenez votre pouce vers la table (ou vers votre petit doigt). Gardez votre pouce collé sur votre paume de main. Ne bougez pas votre poignet ou vos autres doigts.»
Compensations possibles	

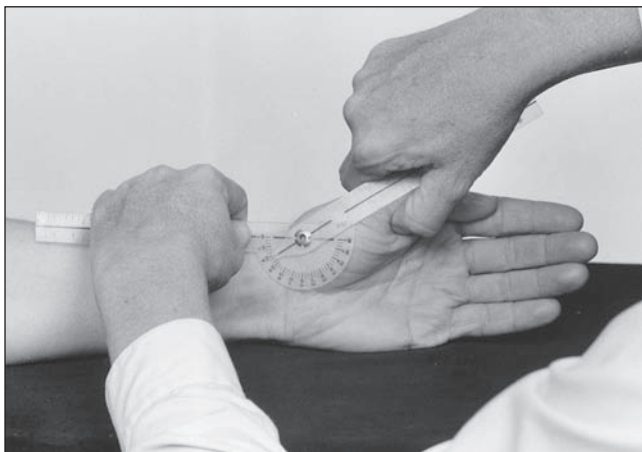

Figure 5-60 Start position: thumb CM flexion and extension.

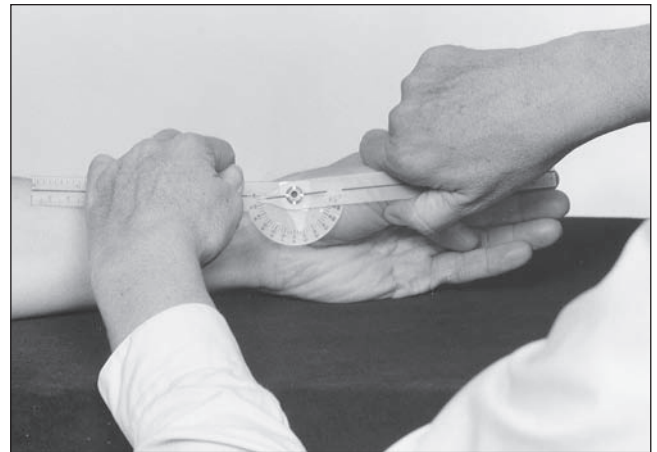

Figure 5-62 End position: thumb CM flexion.

Clarkson,

Extension carpo-métacarpienne du pouce 20°	
Position du sujet	Assis, coude fléchi et l'avant-bras en position neutre, le poignet est en position neutre. Les doigts sont relâchés et appuyés sur la table. Le pouce est en position anatomique.
Position du clinicien et stabilisation	Assis, placé perpendiculairement à l'avant-bras du côté palmaire de la main. Une main stabilise l'avant-bras et le poignet et l'autre main stabilise le premier métacarpe.
Centre articulaire	Placé sur l'aspect palmaire de l'articulation trapézo-métacarpienne.
Branche fixe	Parallèle à l'axe longitudinal du radius.
Branche mobile	Parallèle à l'axe du premier métacarpe. N.B. La position de départ du goniomètre n'affichera pas 0° mais plutôt 20, 27, 31°, etc. Cette position sera considérée comme point de départ. Une fois la flexion complétée, il faudra soustraire les degrés d'arrivée des degrés de départ. (ex : (ROM final : 53°) – (ROM initial : 32°) = 21° ROM réel.
Action demandée	« Amenez votre pouce vers le plafond. Gardez votre pouce aligné sur votre paume de main. Ne bougez pas votre poignet ou vos autres doigts.»
Compensations possibles	

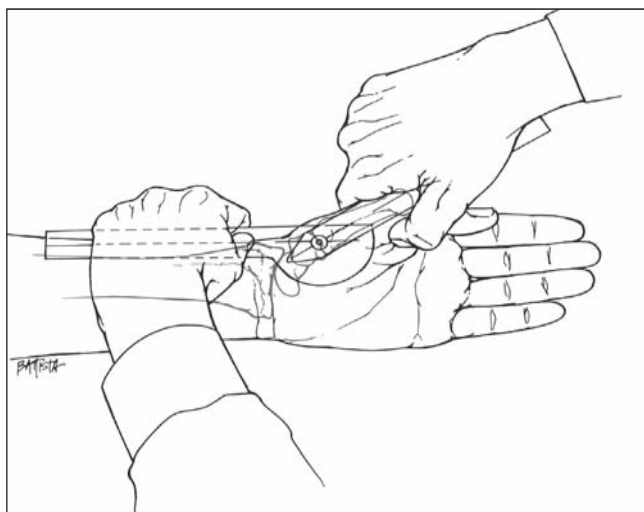


Figure 5-61 Goniometer alignment thumb CM joint flexion and extension.

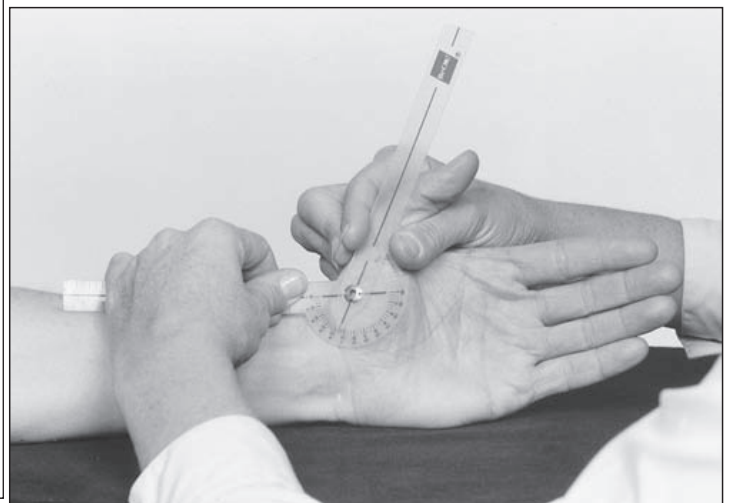


Figure 5-63 End position: thumb CM extension.
Clarkson,

Flexion métacarpo-phalangienne et inter-phalangienne du pouce MCP : 50° IP : 80°	
Position du sujet	Assis, coude fléchi et l'avant-bras en position neutre ou en pronation, le poignet est en position neutre. Les doigts sont en position anatomique pour ne pas obstruer le mouvement. Les articulations MCP et IP sont en extension.
Position du clinicien et stabilisation	Assis, placé perpendiculairement à l'avant-bras du côté palmaire de la main. Une main stabilise le segment proximal et l'autre main stabilise le segment distal.
Centre articulaire	Placé sur l'aspect postérieur ou latéral de l'articulation MCP ou IP. N.B. Pour tous les doigts, le centre articulaire peut être positionné sur le côté de la tête de la phalange.
Branche fixe	Articulation MCP du pouce : Branche fixe est parallèle à l'axe du métacarpe et appuyée sur sa face postérieure ou latérale. Articulation IP du pouce : Branche fixe est parallèle à l'axe de la phalange proximale et appuyée sur la face postérieure ou latérale de cette phalange.
Branche mobile	Articulation MCP du pouce : Branche mobile est parallèle à l'axe de la phalange proximale et appuyée sur sa face postérieure ou latérale. Articulation IP du pouce : Branche mobile est parallèle à l'axe de la phalange distale et appuyée sur sa face postérieure ou latérale.
Action demandée	« Pliez la première (ou la dernière) articulation de votre pouce, vers votre 5 ^e doigt. Ne pliez les autres articulations de votre main (MCP). Ne bougez pas votre poignet.»
Compensations possibles	

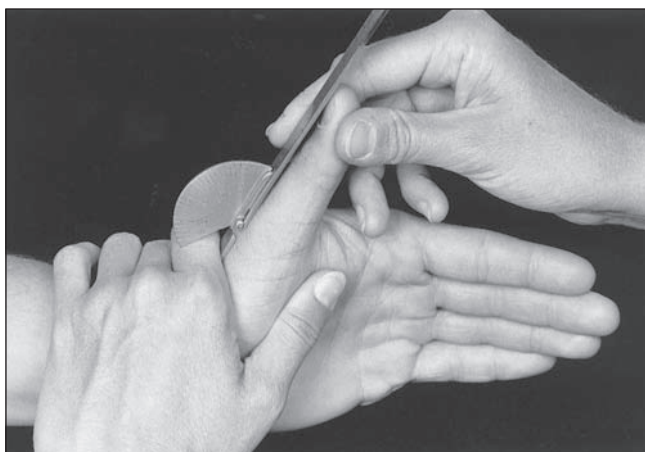


Figure 5-68 Start position: thumb MCP flexion.

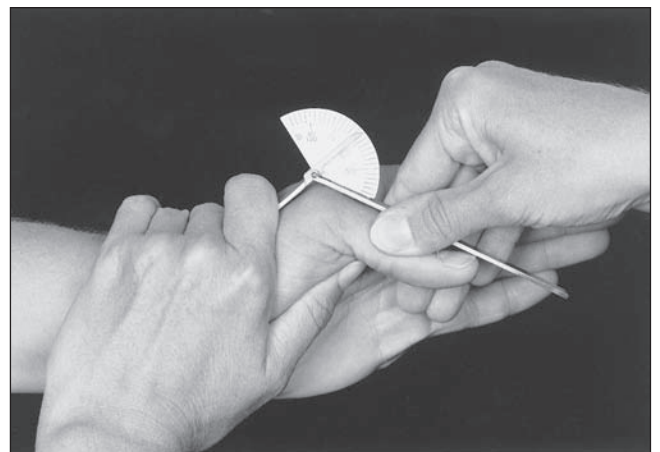


Figure 5-70 End position: thumb MCP flexion.

Clarkson,

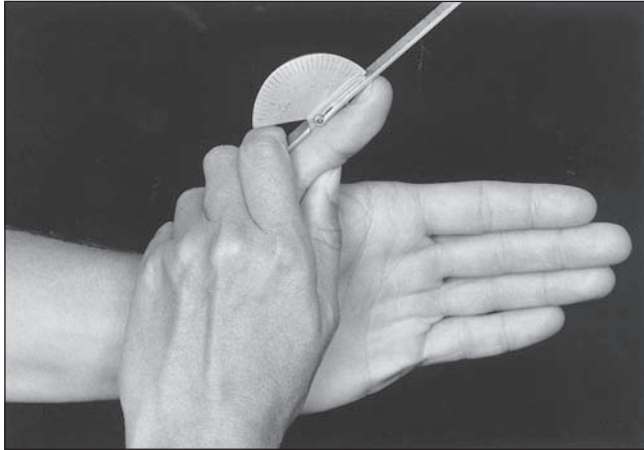


Figure 5-69 Start position: thumb IP flexion.

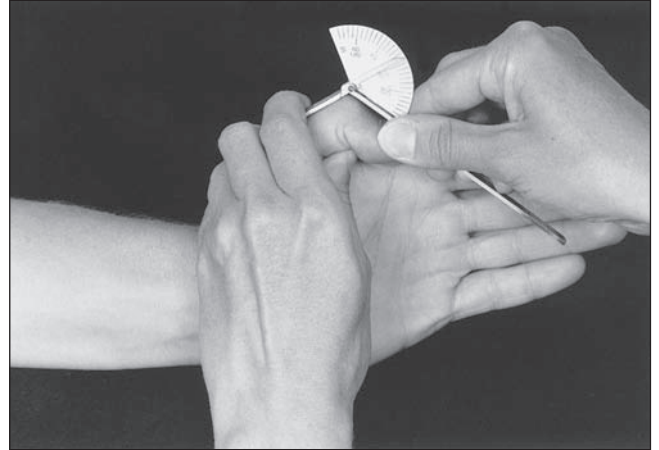
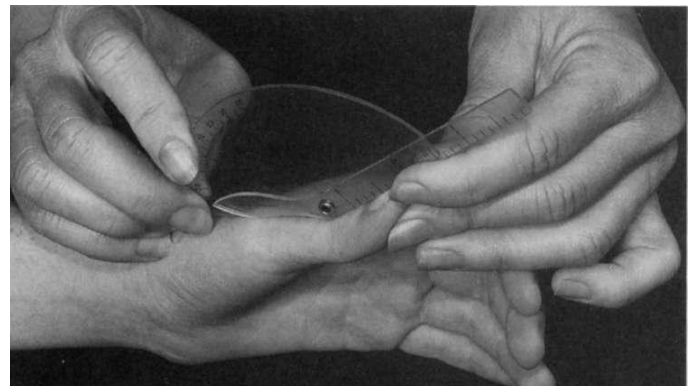
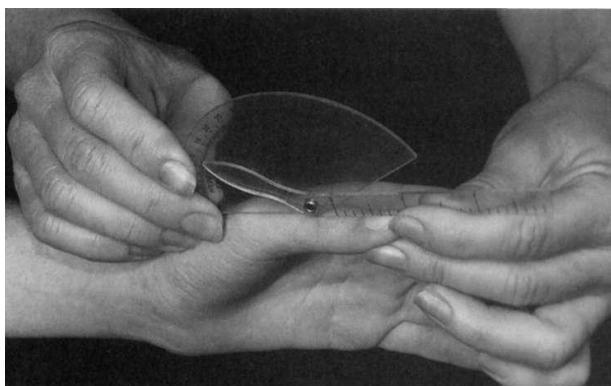


Figure 5-71 End position: thumb IP flexion.

Clarkson,

Extension métacarpo-phalangienne et inter-phalangienne du pouce MCP : 0° IP : +10°	
Position du sujet	Assis, coude fléchi et l'avant-bras en position neutre ou en pronation, le poignet est en position neutre. Les doigts sont en position anatomique pour ne pas obstruer le mouvement. Les articulations MCP et IP sont en extension.
Position du clinicien et stabilisation	Assis, placé perpendiculairement à l'avant-bras du côté palmaire de la main. Une main stabilise le segment proximal et l'autre main stabilise le segment distal.
Centre articulaire	Placé sur l'aspect postérieur ou latéral de l'articulation MCP ou IP. N.B. Pour tous les doigts, le centre articulaire peut être positionné sur le côté de la tête de la phalange.
Branche fixe	Articulation MCP du pouce : Branche fixe est parallèle à l'axe du métacarpe et appuyée sur sa face postérieure ou latérale. Articulation IP du pouce : Branche fixe est parallèle à l'axe de la phalange proximale et appuyée sur la face postérieure ou latérale de cette phalange.
Branche mobile	Articulation MCP du pouce : Branche mobile est parallèle à l'axe de la phalange proximale et appuyée sur sa face postérieure ou latérale. Articulation IP du pouce : Branche mobile est parallèle à l'axe de la phalange distale et appuyée sur sa face postérieure ou latérale.
Action demandée	« Dépliez la première (ou la dernière) articulation de votre pouce, vers le plafond. Ne pliez les autres articulations de votre main (MCP). Ne bougez pas votre poignet.»
Compensations possibles	



Reese, 2002

Abduction carpo-métacarpienne du pouce 70°	
Position du sujet	Assis, coude fléchi et l'avant-bras en position neutre, le poignet est en position neutre. Les doigts sont en position anatomique en extension. Le pouce maintient un contact avec la phalange proximale de l'index.
Position du clinicien et stabilisation	Assis, placé face à l'avant-bras, légèrement du côté palmaire de la main. Une main stabilise le deuxième métacarpe et le poignet et l'autre main stabilise le premier métacarpe.
Centre articulaire	Placé sur l'aspect dorsal de l'articulation trapézo-métacarpienne.
Branche fixe	Parallèle à l'axe longitudinal deuxième métacarpe.
Branche mobile	Parallèle à l'axe du premier métacarpe. N.B. La position de départ du goniomètre n'affichera pas 0° mais plutôt 20, 27, 31°, etc. Cette position sera considérée comme point de départ. Une fois la flexion complétée, il faudra soustraire les degrés de départ des degrés d'arrivée. (ex : (ROM initial : 85°) - (ROM final : 21°) = 64° ROM réel.)
Action demandée	«Éloignez votre pouce de votre paume. Ne bougez pas votre poignet ou vos autres doigts.»
Compensations possibles	

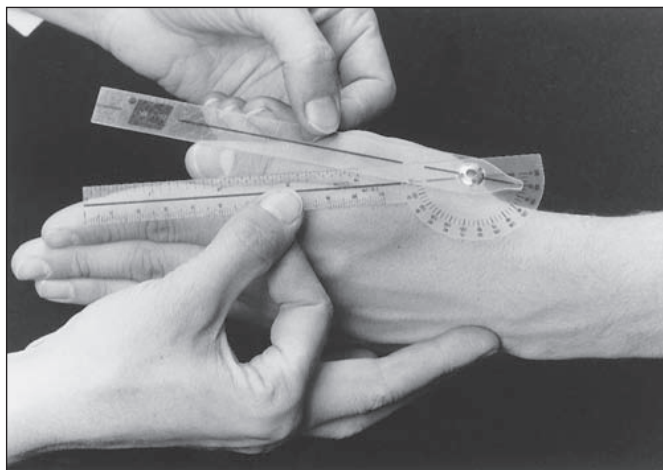


Figure 5-74 Start position: thumb abduction.

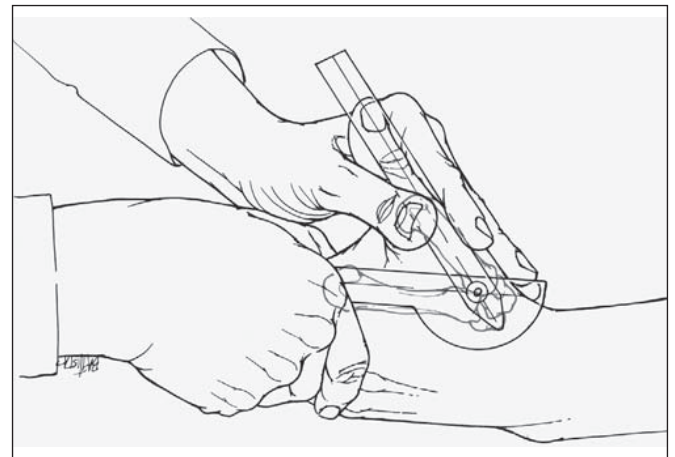


Figure 5-75 Goniometer alignment for end position thumb CM joint abduction.

Clarkson,

Questions complémentaires

Mouvement Articulaire	Facteurs limitants passifs	Facteurs limitants actifs
Flexion CMC du pouce		
Extension CMC du pouce		
Flexion MCP du pouce		
Extension MCP du pouce		
Flexion IPP du pouce		
Extension IPP du pouce		
Abduction CMC du pouce		

Identifiez 4 pathologies augmentant ou diminuant le ROM à l'articulation CMC, MCP, IPP et IPD du pouce.

1-

2-

3-

4-

11 Bilan articulaire du membre inférieur

11.1 Articulation de la hanche : valeurs normales.

TABLE 6-1 Joint Structure: Hip Movements

	Flexion	Extension	Abduction	Adduction	Internal Rotation	External Rotation
Articulation ^{1,2}	Hip	Hip	Hip	Hip	Hip	Hip
Plane	Sagittal	Sagittal	Frontal	Frontal	Horizontal	Horizontal
Axis	Frontal	Frontal	Sagittal	Sagittal	Longitudinal	Longitudinal
Normal limiting factors ^{1,3-6*} (see Fig. 6-4A and B)	Soft tissue apposition of the anterior thigh and the abdomen (knee is flexed); tension in the posterior hip joint capsule and gluteus maximus	Tension in the anterior joint capsule, the iliofemoral, ischiofemoral, and pubofemoral ligaments and iliopsoas	Tension in the pubofemoral and ischiofemoral ligaments, the inferior band of the iliofemoral ligament, the inferior joint capsule, and hip adductor muscles	Soft tissue apposition of the thighs With the contralateral leg in abduction or flexion; tension in the iliotibial band, the superior joint capsule, superior band of the iliofemoral ligament, the ischiofemoral ligament, and hip abductor muscles	Tension in the ischiofemoral ligament, the posterior joint capsule, and the external rotator muscles	Tension in the iliofemoral and pubofemoral ligaments, the anterior joint capsule, and the medial rotator muscles
Normal end feel ^{3,7}	Soft/firm	Firm	Firm	Soft/firm	Firm	Firm
Normal AROM ^{8†} (AROM ⁹)	0–120° (0–120°)	0–30° (0–20°)	0–45° (0–40° to 45°)	0–30° (0–25° to 30°)	0–45° (0–35° to 40°)	0–45° (0–35° to 40°)
Capsular pattern ^{7,10}	The order of restriction may vary: flexion, abduction, and internal rotation					

*There is a paucity of definitive research that identifies the normal limiting factors (NLF) of joint range of motion. The NLF and end feels listed here are based on a knowledge of anatomy, clinical experience, and available references.

†AROM, active range of motion.

Note: Normal hip extension range of motion (ROM) varies between sources, ranging from 10° to 30°. ^{4,8,9,11-13}

Clarkson,

Flexion de la hanche 120°	
Position du sujet	Couché sur le dos, les deux jambes allongées et en position anatomique. Le bassin est au neutre.
Position du clinicien et stabilisation	Debout, du côté de la hanche évaluée. La main crâniale fixe le bassin (pince EIAS et EIPS). La main caudale stabilise le fémur.
Centre articulaire	Grand trochanter
Branche fixe	Parallèle à la ligne médiane du tronc.
Branche mobile	Parallèle à l'axe du fémur, en direction de l'épicondyle latéral. N.B. : la mesure peut être faite avec un inclinomètre. Avec cet instrument, on utilise les deux mains pour stabiliser le bassin et le fémur. Une fois l'amplitude maximale atteinte, on utilise la main crâniale pour positionner l'inclinomètre sur la face antérieure de la cuisse.
Action demandée	« Amenez votre cuisse vers votre abdomen. Gardez le genou bien aligné vers le plafond. Ne bougez pas le bassin.»
Compensations possibles	

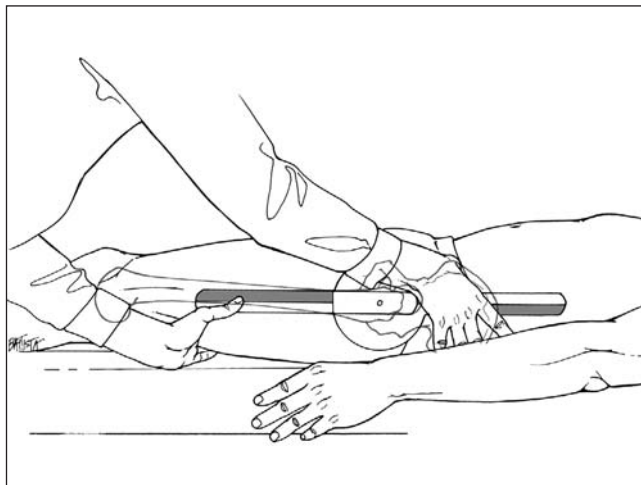


Figure 6-15 Goniometer alignment: hip flexion.

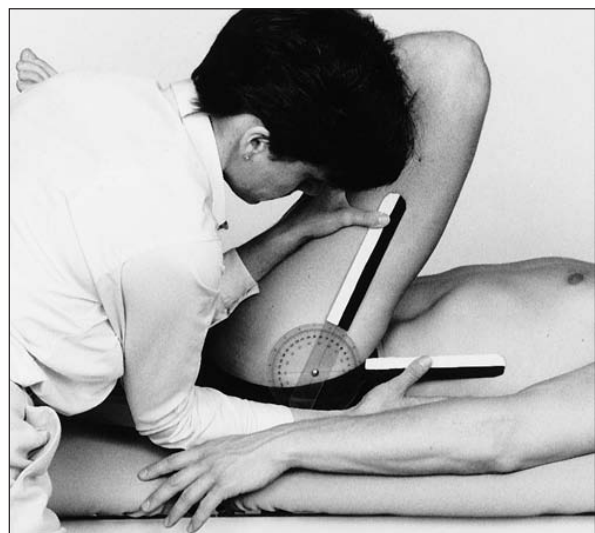

Figure 6-16 End position: hip flexion.

Clarkson,

Extension de la hanche 30°	
Position du sujet	Couché sur le ventre, les deux jambes allongées et en position anatomique. Le bassin est au neutre.
Position du clinicien et stabilisation	Debout, du côté de la hanche évaluée. La main crâniale fixe le bassin (pince EIAS et EIPS). La main caudale stabilise le fémur.
Centre articulaire	Grand trochanter
Branche fixe	Parallèle à la ligne médiane du tronc.
Branche mobile	Parallèle à l'axe du fémur, en direction de l'épicondyle latéral. N.B. : la mesure peut être faite avec un inclinomètre. Avec cet instrument, on utilise les deux mains pour stabiliser le bassin et le fémur. Une fois l'amplitude maximale atteinte, on utilise la main crâniale pour positionner l'inclinomètre sur la face postérieure de la cuisse.
Action demandée	« Amenez votre cuisse vers le plafond. Gardez le talon bien aligné vers le plafond. Ne bougez pas le bassin.»
Compensations possibles	

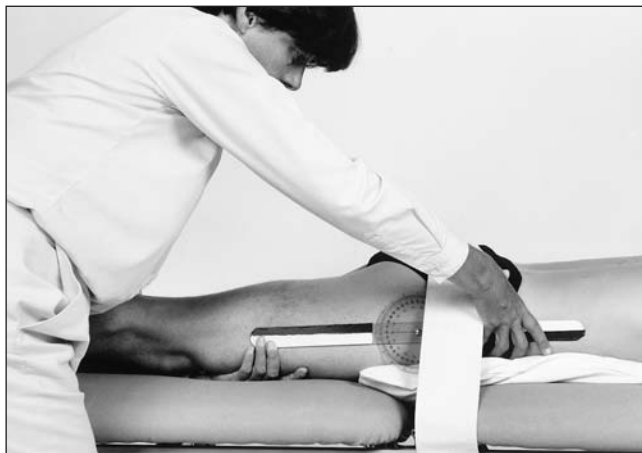

Figure 6-19 Start position: hip extension.

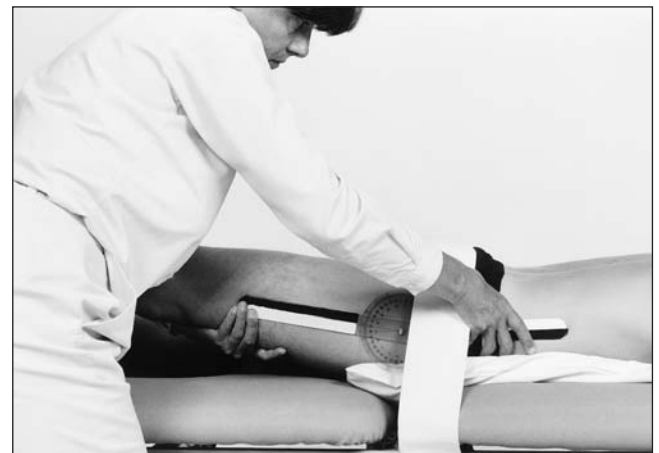

Figure 6-20 End position: hip extension.

Clarkson,

Abduction de la hanche 45°	
Position du sujet	Couché sur le dos, les deux jambes allongées et en position anatomique. Le bassin est au neutre.
Position du clinicien et stabilisation	Debout, du côté de la hanche évaluée. La main crâniale maintient le goniomètre sur les points de repère. (EIAS droite et gauche). La main caudale supporte le fémur pendant le mouvement.
Centre articulaire	EIAS du côté évalué
Branche fixe	Alignée vers EIAS opposée.
Branche mobile	Parallèle à l'axe du fémur, en direction de la patella.
Action demandée	« Amenez votre cuisse vers l'extérieur de la table. Gardez le pied bien aligné vers le plafond. Ne bougez pas le bassin. »
Compensations possibles	

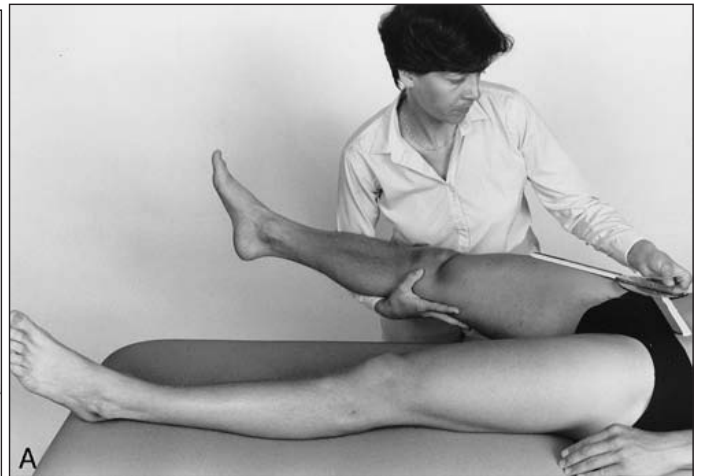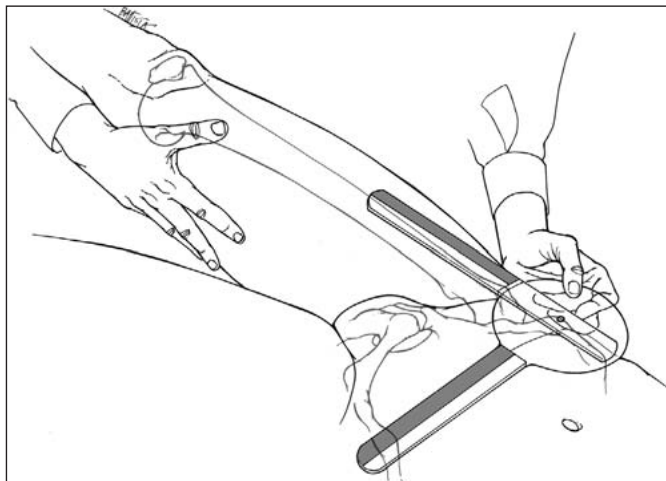
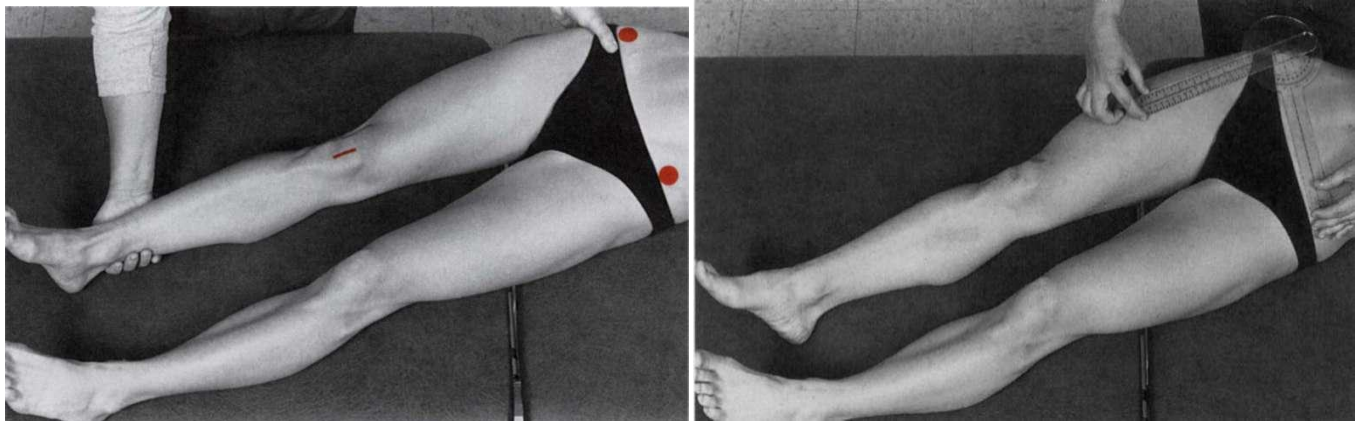


Figure 6-24 Goniometer alignment: hip abduction and adduction.

Clarkson,

Adduction de la hanche 30°	
Position du sujet	Couché sur le dos, la jambe évaluée est en position anatomique. La jambe opposée est éloignée du centre de la table (la jambe peut être à l'extérieur de la table avec le genou plié). Le bassin est au neutre.
Position du clinicien et stabilisation	Debout, du côté de la hanche évaluée. La main crâniale maintient le goniomètre sur les points de repère. (EIAS droite et gauche). La main caudale supporte le fémur pendant le mouvement.
Centre articulaire	EIAS du côté évalué
Branche fixe	Alignée vers EIAS opposée.
Branche mobile	Parallèle à l'axe du fémur, en direction de la patella.
Action demandée	« Amenez votre cuisse vers l'intérieur de la table. Gardez le pied bien aligné vers le plafond. Ne bougez pas le bassin. »
Compensations possibles	



Reese, 2002

Rotation interne de la hanche 45°	
Position du sujet	Assis sur la table, la hanche à 90° de flexion, le genou à 90° de flexion. Une serviette sous la cuisse en distal afin de maintenir le fémur à l'horizontal. Position alternative : Couché sur le ventre, la jambe évaluée est en position anatomique, le genou fléchi à 90°. La jambe opposée est éloignée du centre de la table. Le bassin est au neutre.
Position du clinicien et stabilisation	Debout ou assis, face à la hanche du côté évalué. Une main maintient le goniomètre sur les points de repère. La main opposée guide le fémur pendant le mouvement pour éviter l'adduction de la hanche.
Centre articulaire	Centre de la patella.
Branche fixe	Alignée vers le sol.
Branche mobile	Parallèle à l'axe du tibia, en direction de la cheville. N.B. : un inclinomètre peut être placé sur la face latérale de la jambe.
Action demandée	« Tournez votre cuisse vers l'intérieur (ou votre pied vers l'extérieur) de la table. Gardez le genou plié. Ne bougez pas le bassin.»
Compensations possibles	

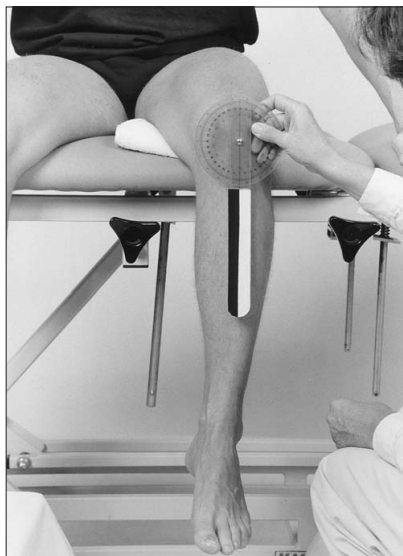


Figure 6-33 Start position: goniometer placement for hip internal and external rotation.

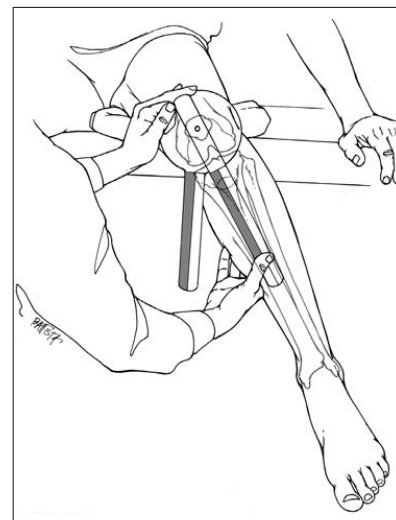


Figure 6-34 Goniometer alignment: hip internal rotation and external rotation. Illustrated with the hip in internal rotation.

Clarkson,

Rotation externe de la hanche 45°

Position du sujet	Assis sur la table, la hanche à 90° de flexion, le genou à 90° de flexion. Une serviette sous la cuisse en distal afin de maintenir le fémur à l'horizontal. Position alternative : Couché sur le ventre, la jambe évaluée est en position anatomique, le genou fléchi à 90°. La jambe opposée est éloignée du centre de la table. Le bassin est au neutre.
Position du clinicien et stabilisation	Debout ou assis, face à la hanche du côté évalué. Une main maintient le goniomètre sur les points de repère. La main caudale guide le fémur pendant le mouvement pour éviter l'abduction de la hanche.
Centre articulaire	Centre de la patella.
Branche fixe	Alignée vers le sol.
Branche mobile	Parallèle à l'axe du tibia, en direction de la cheville. N.B. : un inclinomètre peut être placé sur la face médiale de la jambe.
Action demandée	« Tournez votre cuisse vers l'extérieur (ou votre pied vers l'intérieur) de la table. Gardez le genou plié. Ne bougez pas le bassin.»
Compensations possibles	

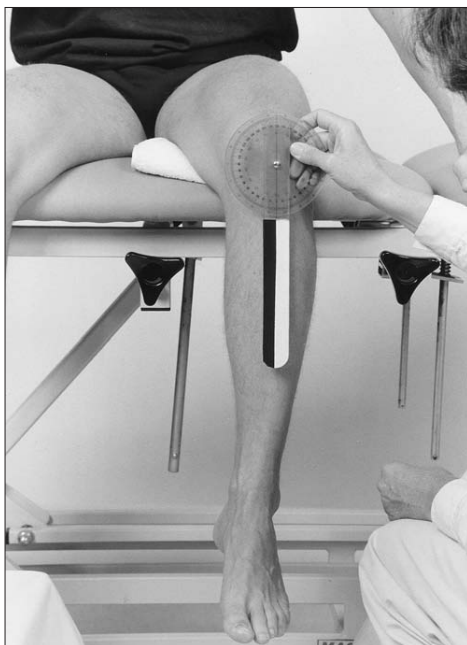

Figure 6-33 Start position: goniometer placement for hip internal and external rotation.

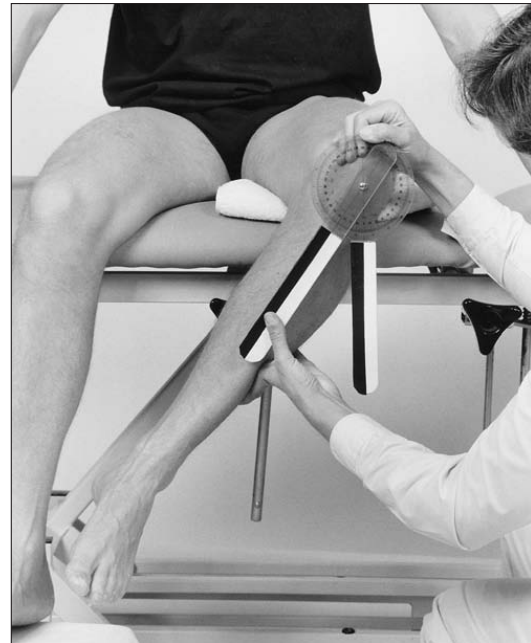

Figure 6-36 End position: external rotation.

Clarkson,

Questions complémentaires

Mouvement Articulaire	Facteurs limitants passifs	Facteurs limitants actifs
Flexion de la hanche		
Extension de la hanche		
ABDuction de la hanche		
ADDuction de la hanche		
Rotation interne de la hanche		
Rotation externe de la hanche		

Identifiez 4 pathologies augmentant ou diminuant le ROM à l'articulation de la hanche.

1-

2-

3-

4-

11.2 Articulation du genou : valeurs normales.

TABLE 7-1 Joint Structure: Knee Movements

	Flexion	Extension	Internal Rotation	External Rotation
Articulation ^{1,3}	Femorotibial Patellofemoral	Femorotibial Patellofemoral	Femorotibial	Femorotibial
Plane	Sagittal	Sagittal	Horizontal	Horizontal
Axis	Frontal	Frontal	Longitudinal	Longitudinal
Normal limiting factors ^{2-6*} (see Fig. 7-3A and B)	Tension in the rectus femoris (with the hip in extension); tension in the vasti muscles; soft tissue apposition of the posterior aspects of the calf and thigh or the heel and buttock	Tension in parts of both cruciate ligaments, the medial and lateral collateral ligaments, the posterior aspect of the capsule, and the oblique popliteal ligament	Tension in the cruciate ligaments	Tension in the collateral ligaments
Normal end feel ^{4,7}	Firm/soft	Firm	Firm	Firm
Normal AROM ^{8†} (AROM ⁹)	0–135° (0–140° to 145°)	135–0° (0°)	40° ¹¹ to 58° ¹² total active range at 90° knee flexion	
Capsular pattern ^{7,10}	Tibiofemoral joint: flexion, extension			

*Note: There is a paucity of definitive research that identifies the normal limiting factors (NLF) of joint motion. The NLF and end feels listed here are based on knowledge of anatomy, clinical experience, and available references.

†AROM, active range of motion.

Clarkson,

Flexion du genou 135°	
Position du sujet	Couché sur le dos, les deux jambes allongées et en position anatomique. Le bassin est au neutre. Une serviette sous la cuisse en distal afin de maintenir le fémur à l'horizontal.
Position du clinicien et stabilisation	Debout, du côté du genou évalué. La main crâniale fixe le fémur. La main caudale stabilise le tibia.
Centre articulaire	Épicondyle latéral du fémur
Branche fixe	Parallèle au fémur, vers le grand trochanter.
Branche mobile	Parallèle à l'axe de la fibula, en direction de la malléole latérale.
Action demandée	« Pliez le genou et amenez votre talon vers votre fesse. Gardez le pied bien aligné vers la fesse. Ne bougez pas le bassin ou la hanche.»
Compensations possibles	

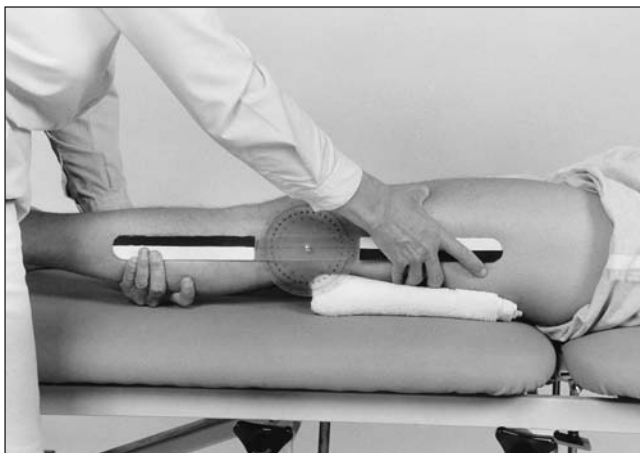

Figure 7-9 Start position: goniometer placement for knee flexion and extension/hyperextension.

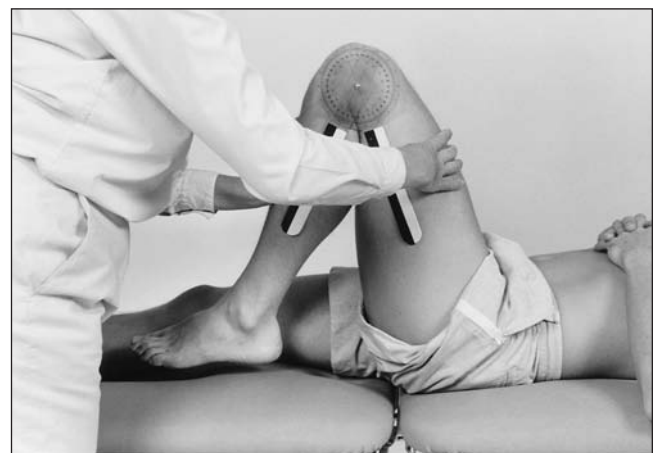

Figure 7-11 Knee flexion.

Clarkson,

Extension du genou 135°	
Position du sujet	Couché sur le dos, les deux jambes allongées et en position anatomique. Le bassin est au neutre. Une serviette sous la cuisse en distal afin de maintenir le fémur à l'horizontal.
Position du clinicien et stabilisation	Debout, du côté du genou évalué. La main crâniale fixe le fémur. La main caudale soutient le tibia.
Centre articulaire	Épicondyle latéral du fémur.
Branche fixe	Parallèle au fémur, vers le grand trochanter.
Branche mobile	Parallèle à l'axe de la fibula, en direction de la malléole latérale.
Action demandée	« Dépliez le genou et amenez votre talon vers votre fesse. Gardez le pied bien aligné vers le plafond. Ne bougez pas le bassin ou la hanche. »
Compensations possibles	

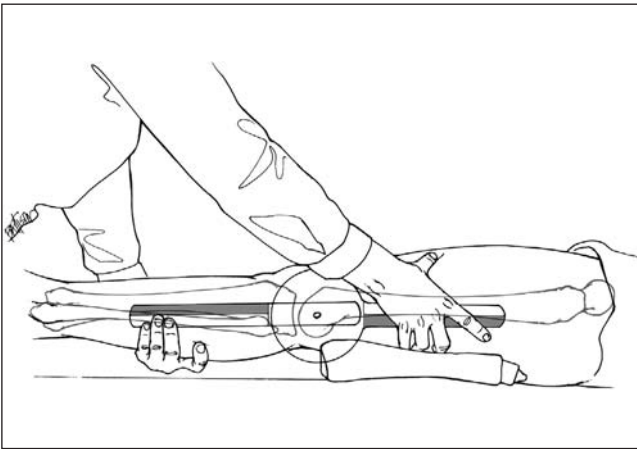


Figure 7-10 Goniometer placement for knee flexion and extension.

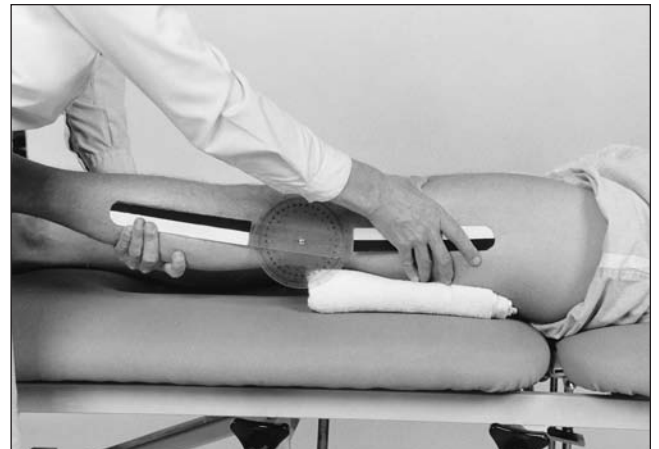
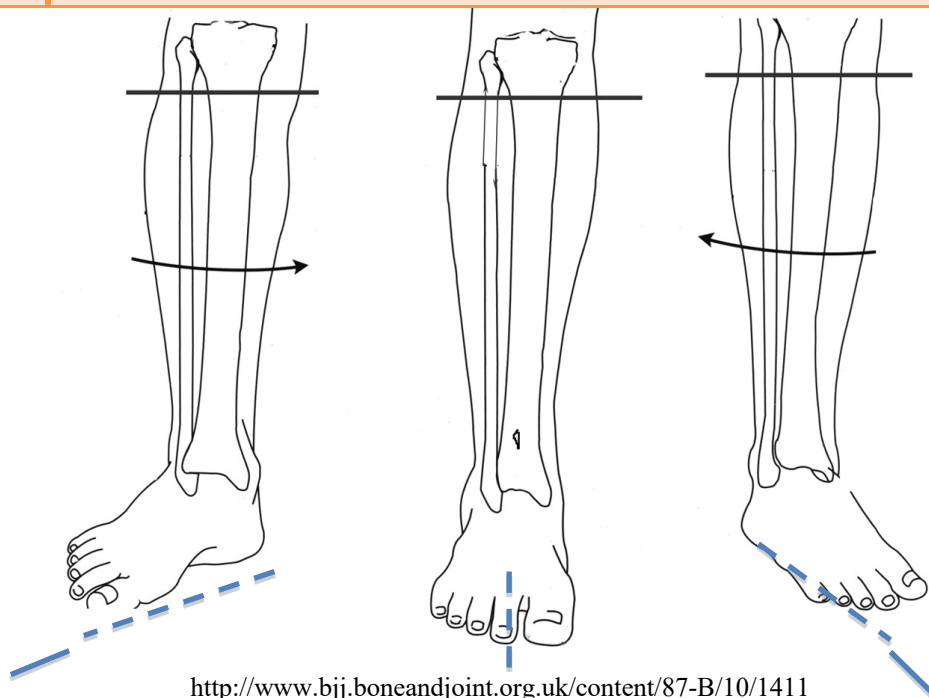


Figure 7-12 Knee hyperextension.

Clarkson,

Rotation interne et externe du genou De 40° à 58°	
Position du sujet	Assis sur une chaise, le pied appuyé au sol. Les mains du patient sont appuyées sur le genou du côté évalué pour stabiliser le pied. Sur une feuille de papier, un point de repère est dessiné à l'arrière du talon ainsi qu'au niveau du deuxième orteil.
Position du clinicien et stabilisation	Assis ou un genou appuyé au sol, devant le genou évalué. Une main stabilise le talon à l'arrière et l'autre marque la position finale.
Centre articulaire	Centre du talon
Branche fixe	Parallèle à l'axe reliant le talon et le bout du deuxième orteil.
Branche mobile	Parallèle à l'axe reliant le talon et la position finale du deuxième orteil.
Action demandée	« Tournez votre pied vers l'extérieur et ensuite vers l'intérieur. Gardez le pied collé au sol. Ne bougez pas votre hanche ou votre genou sur les côtés. »
Compensations possibles	



Questions complémentaires

Mouvement Articulaire	Facteurs limitants passifs	Facteurs limitants actifs
Flexion du genou		
Extension du genou		
Rotation interne du genou		
Rotation externe du genou		

Identifiez 4 pathologies augmentant ou diminuant le ROM à l'articulation du genou.

1-

2-

3-

4-

11.3 Articulation de la cheville : valeurs normales.

	Plantarflexion	Dorsiflexion	Inversion	Eversion
Articulation ^{1,2}	Talocrural	Talocrural	Subtalar	Subtalar
Plane	Oblique sagittal	Oblique sagittal	Oblique frontal	Oblique frontal
Axis	Oblique frontal	Oblique frontal	Oblique sagittal	Oblique sagittal
Normal limiting factors ^{1-6*} (see Fig. 8-4 A and B)	Tension in the anterior joint capsule, anterior portion of the deltoid, anterior talofibular ligaments, and the ankle dorsiflexors; contact between the talus and the tibia	Tension in the posterior joint capsule, the deltoid, calcaneofibular and posterior talofibular ligaments, and the soleus; contact between the talus and the tibia	Tension in the lateral collateral ligament, ankle evertors, lateral talocalcaneal ligaments, cervical ligament, and the lateral joint capsule	Contact between the talus and calcaneus; tension in the medial joint capsule, medial collateral ligaments, medial talocalcaneal ligament, tibialis posterior, flexor hallucis longus and flexor digitorum longus
Normal end feel ^{3,7}	Firm/hard	Firm/hard	Firm	Hard/firm
Normal AROM ^{8†} (AROM ⁹)	0–50° (0–40° to 50°)	0–20° (0–15° to 20°)	0–5°: forefoot 0–35° (0–30° to 35°)	0–5°: forefoot 0–15° (0–20°)
Capsular pattern ^{7,10}	Talocrural joint: plantarflexion, dorsiflexion Subtalar joint: varus (i.e., inversion), valgus (i.e., eversion)			

*There is a paucity of definitive research that identifies the normal limiting factors (NLF) of joint motion. The NLF and end feels listed here are based on knowledge of anatomy, clinical experience, and available references.

†AROM, active range of motion.

Clarkson,

Flexion plantaire à la cheville 50°

Position du sujet	Couché sur le dos ou assis sur une table d'évaluation. Une serviette est placée sous le genou (creux poplité) afin de le maintenir à 20°-30° de flexion. La cheville évaluée est au neutre et dépasse de la table. Les orteils pointent vers le plafond.
Position du clinicien et stabilisation	Assis ou debout (selon hauteur de la table), du côté latéral de la cheville évaluée. La main proximale stabilise la jambe au-dessus des malléoles. La main distale stabilise le pied au niveau des têtes métatarsiennes sur la face dorsale.
Centre articulaire	En inférieur de la malléole latérale
Branche fixe	Parallèle à l'axe de la fibula, en direction de la tête de la fibula.
Branche mobile	Parallèle à la face plantaire de l'arrière-pied et vers le 5 ^e méta. N.B. : Avec l'inclinomètre : À l'aide d'une plaque articulée, est placée sous la jambe et sous le pied. L'inclinomètre est ensuite appliqué sur la plaque du pied (mobile) pour la lecture de l'angle.
Action demandée	«Pointez votre pied ou amenez vos orteils vers le mur devant vous. Ne bougez pas votre hanche ni votre genou.»
Compensations possibles	

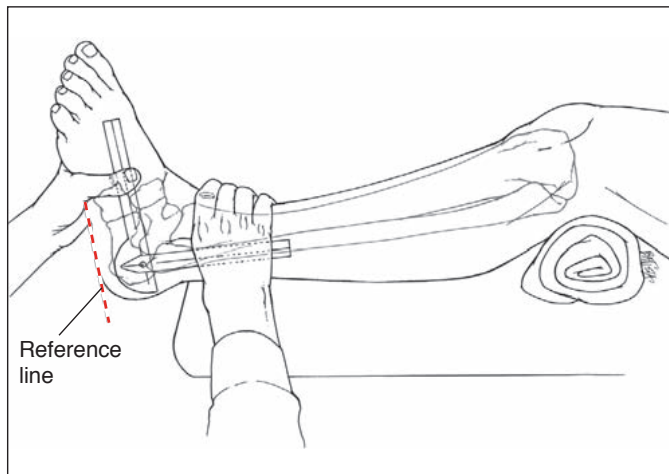


Figure 8-15 Goniometer alignment for ankle dorsiflexion and plantarflexion.

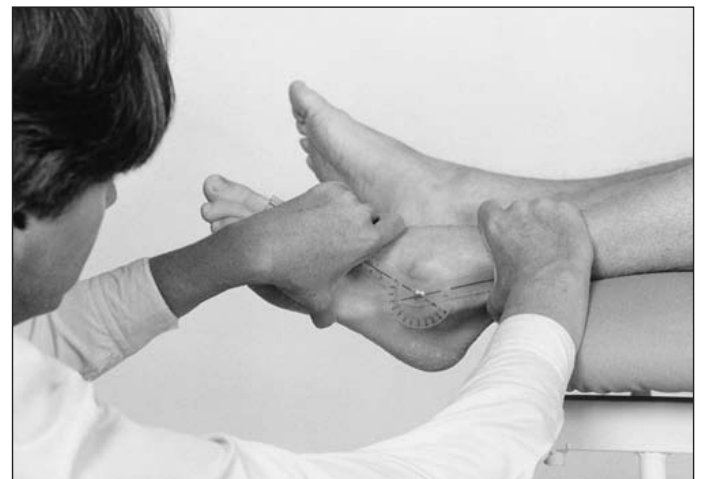

Figure 8-17 Plantarflexion.

Clarkson, 2013

Clarkson,

Flexion dorsale à la cheville SANS mise en charge (MEC) 20°	
Position du sujet	Couché sur le dos ou assis sur une table d'évaluation. La cheville évaluée est au neutre et dépasse de la table. Les orteils pointent vers le plafond. 1- Pour évaluer la souplesse des gastrocnémiens : le genou est en extension complète. 2- Pour évaluer la souplesse de la capsule postérieure : Une serviette est placée sous le genou (creux poplité) afin de le maintenir à 20°- 30° de flexion.
Position du clinicien et stabilisation	Assis ou debout (selon hauteur de la table), du côté latéral de la cheville évaluée. La main proximale stabilise la jambe au-dessus des malléoles. La main distale stabilise le pied au niveau des têtes métatarsiennes sur la face plantaire.
Centre articulaire	En inférieur de la malléole latérale
Branche fixe	Parallèle à l'axe de la fibula, en direction de la tête de la fibula.
Branche mobile	Parallèle à la face plantaire de l'arrière-pied et vers le 5 ^e méta. N.B. : Avec l'inclinomètre : À l'aide d'une plaque articulée, est placée sous la jambe et sous le pied. L'inclinomètre est ensuite appliqué sur la plaque du pied (mobile) pour la lecture de l'angle.
Action demandée	«Ramenez vos orteils vers vous. Ne bougez pas votre hanche ni votre genou.»
Compensations possibles	

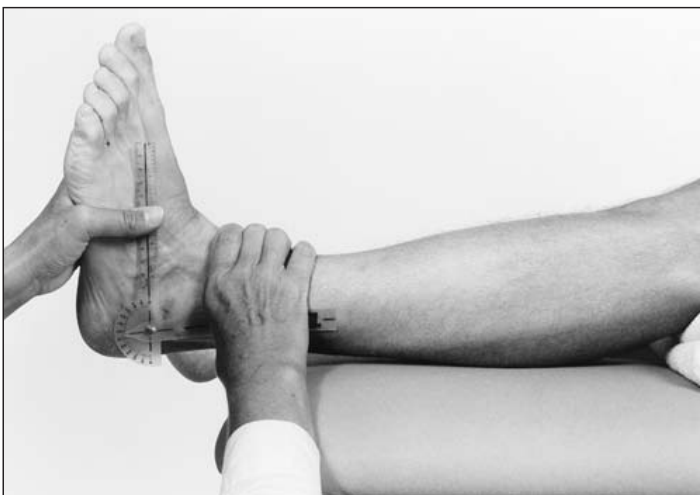
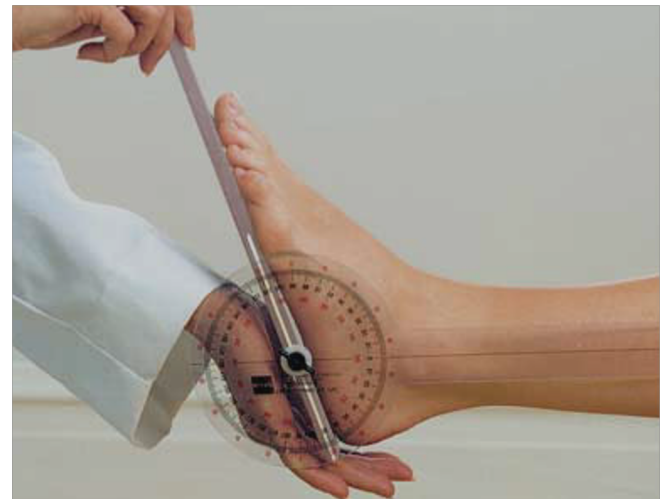
Figure 8-16 Dorsiflexion.

Clarkson, 2013



<http://www.unitedhealthsupply.com/assets/images/rolyan/7570L.JPG>

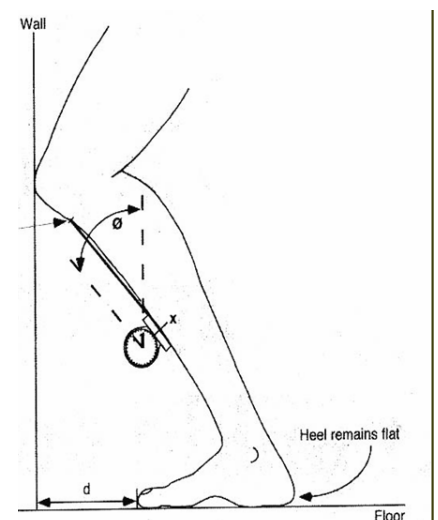
Flexion dorsale à la cheville AVEC mise en charge (MEC) 20°- 40°	
Position du sujet	<p>Debout, mains appuyées sur une table, ou devant un mur, pour assurer un bon équilibre ou pour diminuer la MEC sur le pied s'il est douloureux. La patella demeure alignée avec le 2^e orteil. Le talon demeure toujours en contact avec le sol.</p> <p>1- Pour évaluer la souplesse des gastrocnémiens : le genou est en extension complète.</p> <p>2- Pour évaluer la souplesse de la capsule postérieure : le genou est maintenu à 20°- 30° de flexion.</p>
Position du clinicien et stabilisation	Un genou au sol ou assis si podium disponible, du côté latéral de la cheville évaluée. La main proximale stabilise le pied et maintient le talon au sol. La main distale stabilise les orteils au sol.
Centre articulaire	En inférieur de la malléole latérale.
Branche fixe	Parallèle à l'axe de la fibula, en direction de la tête de la fibula.
Branche mobile	<p>Parallèle au sol et au 5^e méta.</p> <p>N.B. : Avec l'inclinomètre : appliqué sur la crête tibiale antérieur pour la lecture de l'angle.</p> <p>Avec une règle, placée au sol. Le «zéro» de la règle est placé au coin du mur et du plancher. Si le ROM de la cheville est très limité, l'hallux est appuyé contre le mur et la distance entre la patella et le mur est mesurée.</p>
Action demandée	<p>«Essayez de coller votre genou contre le mur. Ne bougez pas pied et ne levez pas le talon.»</p> <p>«Déposez le bout de votre gros orteil sur le ruban. Ne bougez pas pied et ne levez pas le talon et venez coller votre genou contre le mur.»</p>
Compensations possibles	

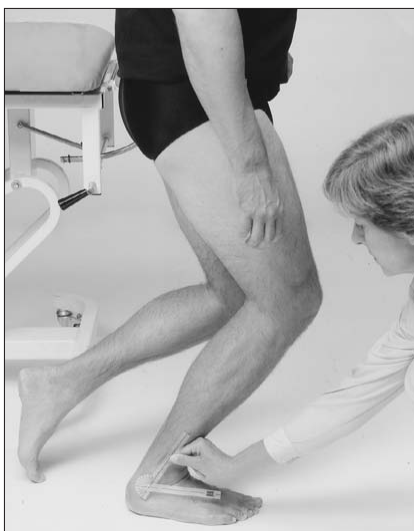

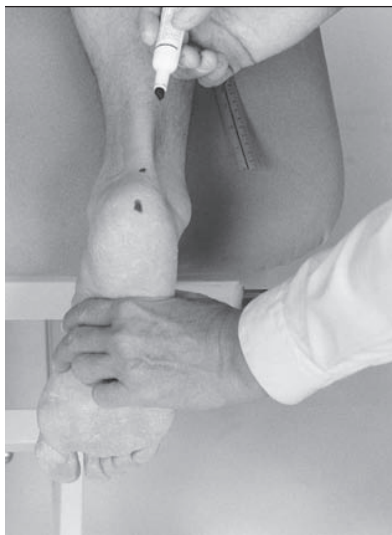
Figure 8-19 Goniometer measurement for ankle dorsiflexion.
Clarkson, 2013

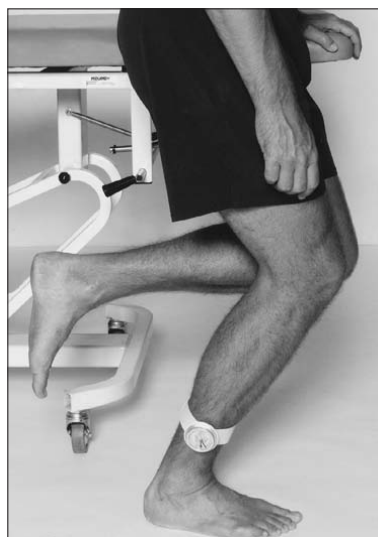

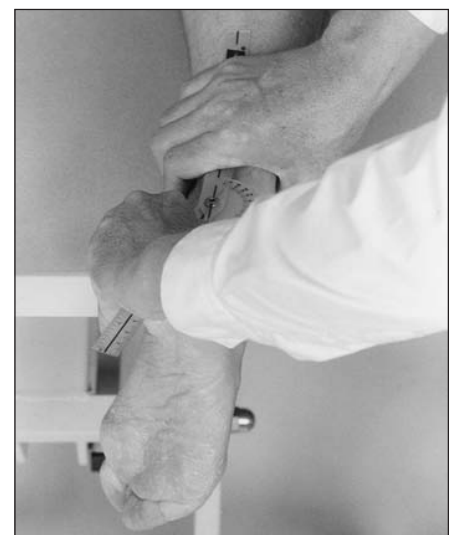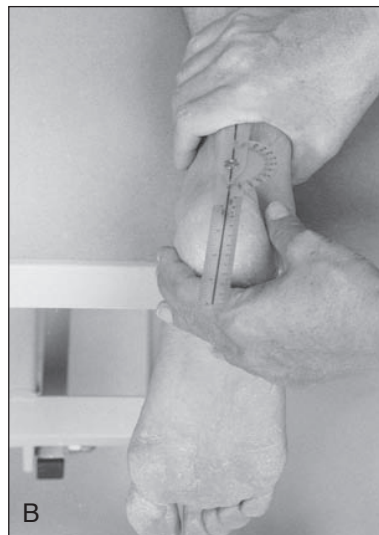Figure 8-21 End position for ankle dorsiflexion.
Clarkson, 2013



Inversion à la cheville 5° Éversion à la cheville 5° (Articulation subtalaire)	
Position du sujet	Couché sur le ventre. Les pieds en dehors de la table et la cheville en position neutre.
Position du clinicien et stabilisation	Assis ou debout (selon hauteur de la table), du côté de la cheville évaluée La main proximale distale fixe la cheville au niveau des malléoles et la main distale fixe le calcanéum.
Centre articulaire	Une première marque est faite sur la peau vis-à-vis le centre de l'insertion du tendon du triceps sural du calcanéum. Une deuxième marque est faite sur la partie inférieure du pad adipeux du calcanéum.
Branche fixe	Alignée sur le tendon du triceps sural, en direction du centre de la jambe.
Branche mobile	Alignée sur la marque inférieure du calcanéum.
Action demandée	«Amenez votre cheville le plus loin possible vers l'intérieur. Ne décollez pas votre pied de la table et ne tournez pas votre hanche ni votre genou. Gardez vos orteils vers le plancher autant que possible. Refaites la même chose avec votre cheville mais cette fois vers l'extérieur».
Compensations possibles	



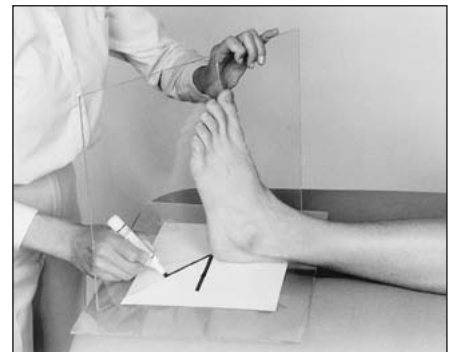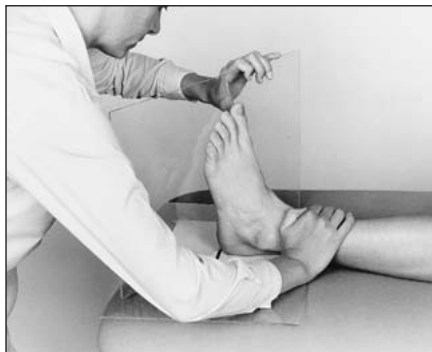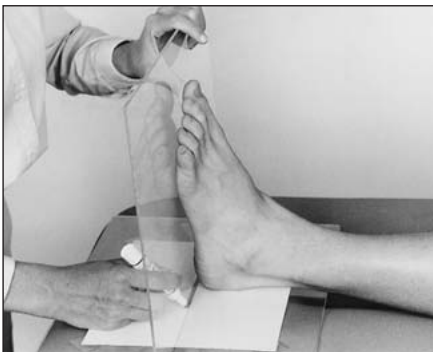


Clarkson, 2013

Figure 8-34 End position for measurement of right subtalar joint inversion.

**Inversion à la cheville 35°
Éversion à la cheville 20°
(Articulation subtalaire isolée)**

Position du sujet	Couché sur le dos ou assis sur une table d'évaluation. Une serviette roulée est placée sous le genou pour amener une légère flexion (5-10°). La cheville évaluée est au neutre et est déposée sur une feuille de papier (le talon est sur une surface dure). Les orteils pointent vers le plafond.
Position du clinicien et stabilisation	Assis ou debout (selon hauteur de la table), devant la cheville évaluée. La main distale applique une plaque rigide contre la face plantaire et l'autre main fixe la cheville au niveau des malléoles. Dessiner un trait à la position neutre.
Centre articulaire	Tête du talus (Sur la feuille : une marque est faite sur la feuille, vis-à-vis le centre du talon).
Branche fixe	Trait fait sur la feuille alors que la cheville est en position neutre
Branche mobile	Trait fait sur la feuille alors que la cheville est en inversion ou éversion maximale. Une fois l'amplitude maximale atteinte, utiliser la main proximale pour dessiner un trait à la position neutre. Le goniomètre est ensuite appliqué sur la feuille pour la lecture de l'angle. N.B. : pour éviter la confusion, vous pouvez utiliser des couleurs différentes pour les deux mouvements.
Action demandée	«Amenez votre cheville le plus loin possible vers l'intérieur. Ne décollez pas votre pied de la plaque et ne bougez pas votre hanche ni votre genou. Gardez vos orteils vers le plafond autant que possible. Refaites la même chose avec votre cheville mais cette fois vers l'extérieur».
Compensations possibles	



Pronation à la cheville 45° - 60° Supination à la cheville 15°- 30° (Articulations subtalaire, talo-calcanéo-naviculaire et calcanéo-cuboïdienne)	
Position du sujet	Assis sur une table d'évaluation avec la jambe pendante en dehors du lit (ou couché sur le dos avec pied hors de la ta) cheville en flexion plantaire. Une serviette roulée est placée sous le genou pour amener une légère flexion (5-10°).
Position du clinicien et stabilisation	Assis ou debout (selon hauteur de la table), devant la cheville évaluée. La main proximale stabilise la cheville au niveau des malléoles et la main distale fixe le pied au niveau des métatarses.
Centre articulaire	Au centre de l'articulation talo-crurale (au centre des deux malléoles). N.B. : utilisez un goniomètre flexible et transparent.
Branche fixe	Alignée sur la crête du tibia, en direction de la tubérosité tibiale.
Branche mobile	Alignée sur le 2 ^e métatarse.
Action demandée	«Amenez votre cheville le plus loin possible vers l'intérieur. Ne bougez pas votre hanche ni votre genou. Refaites la même chose avec votre cheville mais cette fois vers l'extérieur».
Compensations possibles	

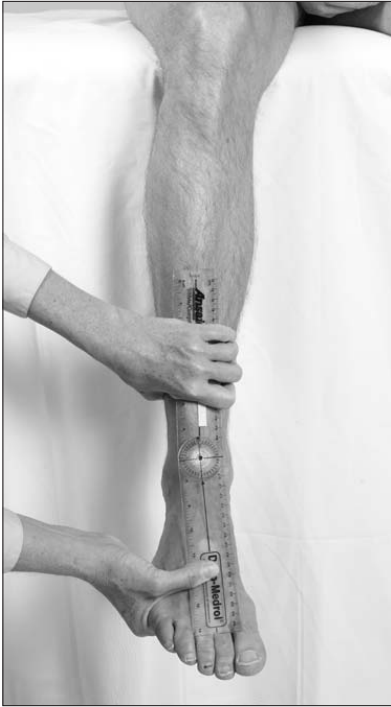

Figure 8-38 Goniometer alignment: ankle and foot supination: inversion component.

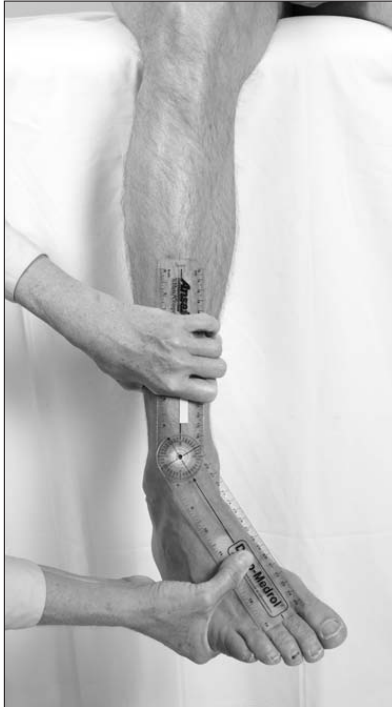

Figure 8-39 End position for measurement: ankle and foot supination: inversion component.

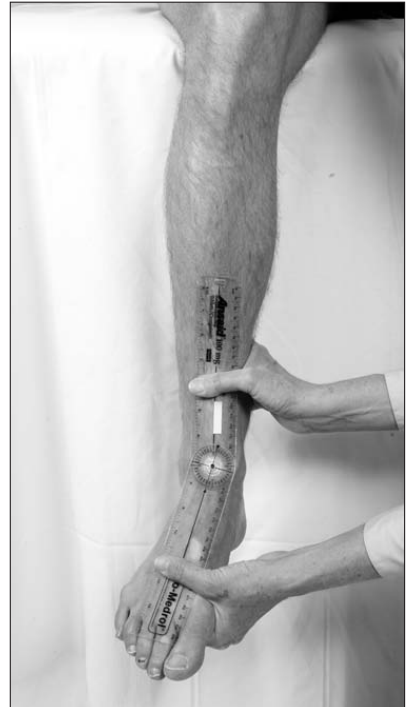

Figure 8-43 End position for measurement: ankle and foot pronation: eversion component.

Clarkson, 2013

Questions complémentaires

Mouvement Articulaire	Facteurs limitants passifs	Facteurs limitants actifs
Flexion plantaire à la cheville		
Flexion dorsale à la cheville		
Supination (Inversion) à la cheville		
Pronation (Éversion) à la cheville		

Identifiez 4 pathologies augmentant ou diminuant le ROM à l'articulation de la cheville.

1-

2-

3-

4-

11.4 Articulations métatarso-phalangiennes et inter-phalangiennes des orteils : valeurs normales

TABLE 8-2 Joint Structure: Toe Movements

	Flexion	Extension	Abduction	Adduction
Articulation ^{1,2}	Metatarsophalangeal (MTP), proximal interphalangeal (PIP), distal interphalangeal (DIP) (second to fifth toes)	MTP PIP DIP	MTP	MTP
Plane	Sagittal	Sagittal	Transverse	Transverse
Axis	Frontal	Frontal	Vertical	Vertical
Normal limiting factors ^{3,4,6*} (see Fig. 8-5)	MTP: tension in the dorsal joint capsule, extensor muscles, collateral ligaments PIP: soft tissue apposition between the plantar aspects of the phalanges; tension in the dorsal joint capsule, collateral ligaments DIP: tension in the dorsal joint capsule, collateral ligaments, and oblique retinacular ligaments	MTP: tension in the plantar joint capsule, plantar ligament, flexor muscles PIP: tension in the plantar joint capsule, plantar ligament DIP: tension in the plantar joint capsule, plantar ligament	MTP: tension in the medial joint capsule, collateral ligaments, adductor muscles, fascia and skin of the web spaces, and the plantar interosseous muscles	MTP: contact between the toes
Normal end feel ^{3,7}	MTP firm PIP soft/firm DIP firm	MTP firm PIP firm DIP firm	Firm	Soft
Normal AROM ⁸	Great toe MTP 0–45° IP 0–90° Toes 2–5 MTP 0–40° PIP 0–35° DIP 0–60°	Great toe MTP 0–70° IP 0° Toes 2–5 MTP 0–40° IP 0°		
Capsular pattern ^{7,10}	First MTP joint: extension, flexion Second to fifth MTP joints: variable, tend to fix in extension with the IP joints in flexion			

*There is a paucity of definitive research that identifies the normal limiting factors (NLF) of joint motion. The NLF and end feels listed here are based on knowledge of anatomy, clinical experience, and available references.

Clarkson, 2013

Flexion métatarso-phalangienne des orteils Hallux : 45° Orteils 2 à 5 :40°	
Position du sujet	Couché en DD ou assis avec jambes allongées. La cheville et les orteils sont en position neutre.
Position du clinicien et stabilisation	Assis, placé perpendiculairement au pied évalué. Une main stabilise le métatarse et l'autre main stabilise la phalange proximale. Orteils 1, 2 et 3 : du côté tibial. Orteils 4 et 5 : du côté fibulaire.
Centre articulaire	Placé sur l'aspect dorsal de l'articulation MTP. N.B. Pour l'hallux et le 5 ^e orteil, le centre articulaire peut être positionné sur le coté de la tête métacarpienne.
Branche fixe	Parallèle à l'axe du métatarse évalué, la branche est appuyée sur la face dorsale du métatarse. N.B. Pour l'index et l'auriculaire, la branche fixe peut être positionnée sur le coté de la main, parallèle à l'axe du métacarpe.
Branche mobile	Parallèle à l'axe de la phalange proximale du doigt évalué, appuyée sur la face dorsale. N.B. Pour l'hallux et le 5 ^e orteil, la branche fixe peut être positionnée sur le coté de l'orteil évalué, parallèle à l'axe de la phalange proximale.
Action demandée	«Pliez les orteils pour les amenez vers le sol plafond. Ne bougez pas votre cheville.» N.B. : Si la personne a tendance à faire de l'abduction avec un mouvement actif, vous pouvez l'aider en corrigeant le mouvement.
Compensations possibles	

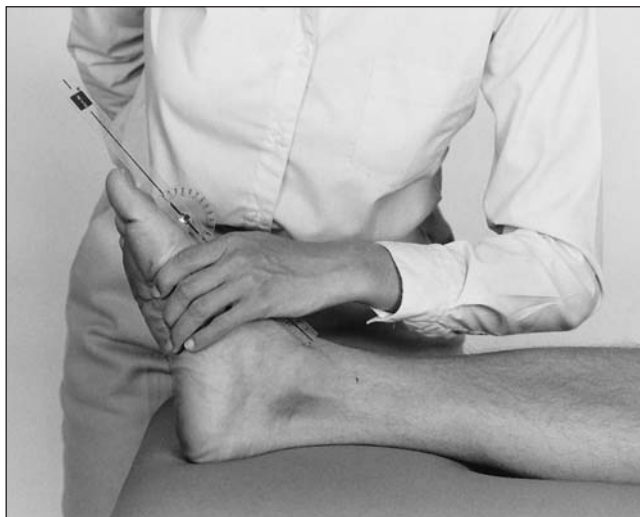

Figure 8-47 Start position for MTP joint flexion.

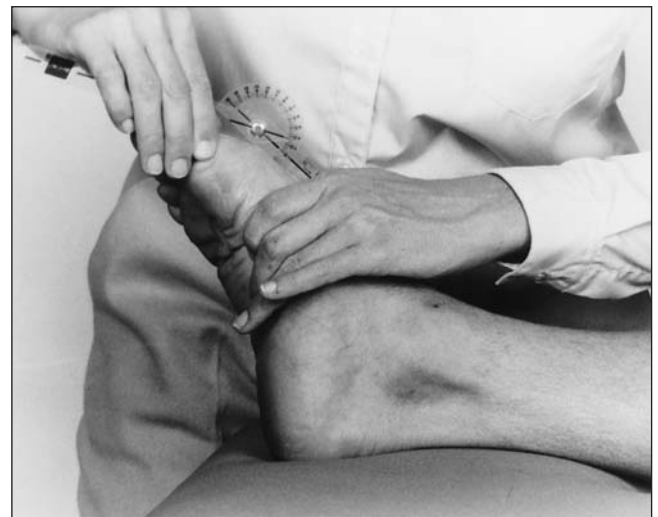

Figure 8-48 MTP joint flexion of the great toe.

Clarkson, 2013

Extension métatarso-phalangienne des orteils Hallux : 70° Orteils 2 à 5 :40°	
Position du sujet	Couché en DD ou assis avec jambes allongées. La cheville et les orteils sont en position neutre.
Position du clinicien et stabilisation	Assis, placé perpendiculairement au pied évalué. Une main stabilise le métatarse et l'autre main stabilise la phalange proximale. Orteils 1, 2 et 3 : du côté tibial. Orteils 4 et 5 : du côté fibulaire.
Centre articulaire	Placé sur l'aspect plantaire de l'articulation MTP. N.B. Pour l'hallux et le 5 ^e orteil, le centre articulaire peut être positionné sur le côté de la tête métatarsienne.
Branche fixe	Parallèle à l'axe du métatarse évalué, la branche est appuyée sur la face plantaire du métatarse. N.B. Pour l'index et l'auriculaire, la branche fixe peut être positionnée sur le coté de la main, parallèle à l'axe du métacarpe.
Branche mobile	Parallèle à l'axe de la phalange proximale du doigt évalué, appuyée sur la face plantaire. N.B. Pour l'hallux et le 5 ^e orteil, la branche fixe peut être positionnée sur le coté de l'orteil évalué, parallèle à l'axe de la phalange proximale.
Action demandée	« Dépliez les orteils pour les amenez vers le plafond. Ne bougez pas votre cheville.» N.B. : Si la personne a tendance à faire de l'abduction avec un mouvement actif, vous pouvez l'aider en corrigeant le mouvement.
Compensations possibles	

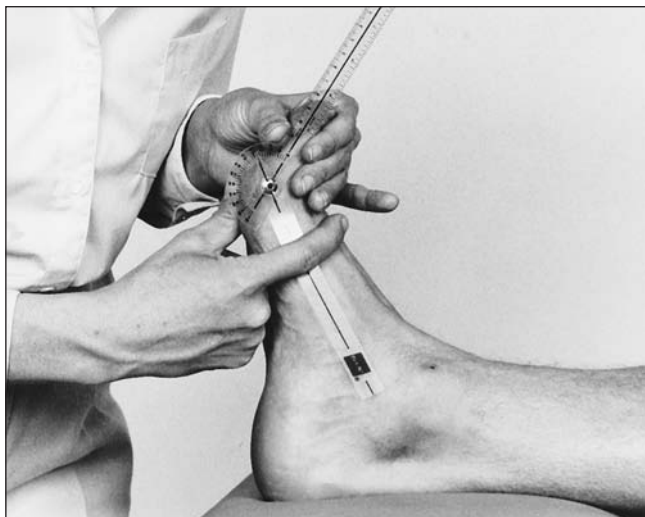
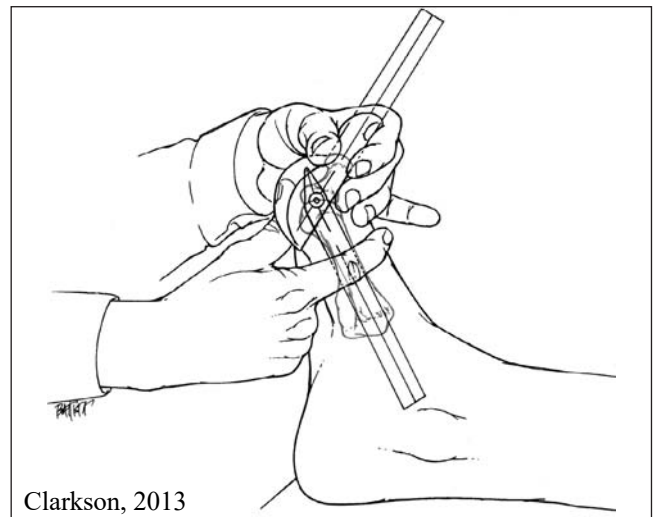


Figure 8-49 MTP joint extension of the great toe.



Clarkson, 2013

Figure 8-50 Goniometer alignment for MTP joint flexion and extension.

Flexion inter-phalangienne des orteils (Hallux : 90°) (Orteils 2 à 5 : IPP : 35°) (IPD : 60°)	
Position du sujet	Couché en DD ou assis avec jambes allongées sur la table. La cheville et les orteils sont en position neutre.
Position du clinicien et stabilisation	Assis, placé perpendiculairement au pied évalué. Une main stabilise la phalange proximale et l'autre main stabilise la phalange distale. Orteils 1, 2 et 3 : du côté tibial. Orteils 4 et 5 : du côté fibulaire.
Centre articulaire	Placé sur l'aspect dorsal de l'articulation IP. N.B. Pour l'hallux et le 5 ^e orteil, le centre articulaire peut être positionné sur le côté de la tête de la phalange proximale.
Branche fixe	Parallèle à l'axe de la phalange proximale de l'articulation IP évaluée, la branche est appuyée sur la face dorsale de la phalange proximale. N.B. Pour l'hallux et le 5 ^e orteil, la branche fixe peut être positionnée sur le coté de la phalange proximale évaluée.
Branche mobile	Parallèle à l'axe de la phalange distale de l'articulation IP évaluée, appuyée sur la face dorsale. N.B. Pour l'hallux et le 5 ^e orteil, la branche fixe peut être positionnée sur le coté de la phalange distale évaluée.
Action demandée	« Pliez le bout de vos orteils, sans pliez les autres articulation de votre pied (MTP). Ne bougez pas votre cheville.»
Compensations possibles	

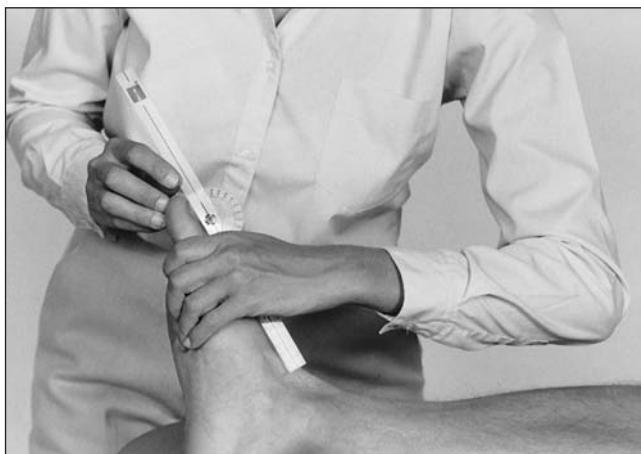

Figure 8-58 Start position for great toe IP joint flexion.

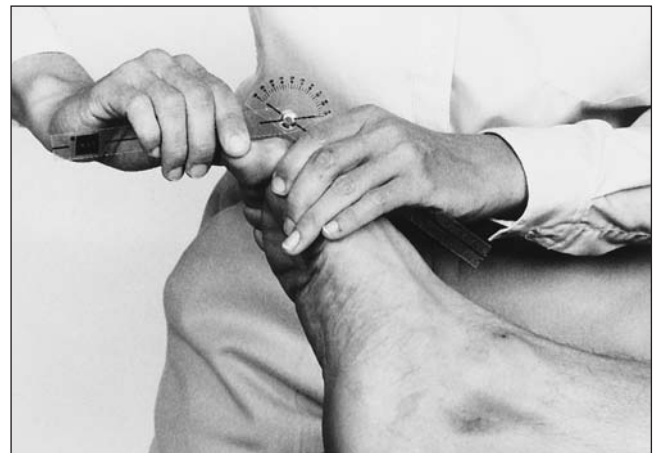

Figure 8-59 IP joint flexion of the great toe.

Clarkson, 2013

Extension inter-phalangienne des orteils (Hallux : 0°) (Orteils 2 à 5 : IPP : 40°) (IPD : 0°)	
Position du sujet	Couché en DD ou assis avec jambes allongées sur la table. La cheville et les orteils sont en position neutre.
Position du clinicien et stabilisation	Assis, placé perpendiculairement au pied évalué. Une main stabilise la phalange proximale (ou moyenne) et l'autre main stabilise la phalange distale. Orteils 1, 2 et 3 : du côté tibial. Orteils 4 et 5 : du côté fibulaire.
Centre articulaire	Placé sur l'aspect plantaire de l'articulation IP. N.B. Pour l'hallux et le 5 ^e orteil, le centre articulaire peut être positionné sur le côté de la tête de la phalange proximale.
Branche fixe	Parallèle à l'axe de la phalange proximale de l'articulation IP évaluée, la branche est appuyée sur la face plantaire de la phalange proximale. N.B. Pour l'hallux et le 5 ^e orteil, la branche fixe peut être positionnée sur le côté de la phalange proximale évaluée.
Branche mobile	Parallèle à l'axe de la phalange distale de l'articulation IP évaluée, appuyée sur la face plantaire. N.B. Pour l'hallux et le 5 ^e orteil, la branche fixe peut être positionnée sur le côté de la phalange distale évaluée.
Action demandée	« Pliez le bout de vos orteils, sans pliez les autres articulation de votre pied (MTP). Ne bougez pas votre cheville.»
Compensations possibles	

N.B. : L'extension des articulations IPP et IPD des orteils est rarement mesurée de façon exhaustive. La plupart des bilans articulaires sont de façon globale.

ABDuction et ADDuction métatarso-phalangienne de l'hallux
ABDuction : comparaison avec côté opposé
ADDuction : comparaison avec côté opposé

Position du sujet	Couché en DD ou assis avec jambes allongées. La cheville et les orteils sont en position neutre.
Position du clinicien et stabilisation	Assis, placé devant le pied évalué. Une main stabilise le métatarse et l'autre main stabilise la phalange proximale.
Centre articulaire	Placé sur l'aspect dorsal de l'articulation MTP.
Branche fixe	Parallèle à l'axe du métatarse évalué, la branche est appuyée sur la face dorsale du métatarse.
Branche mobile	Parallèle à l'axe de la phalange proximale de l'hallux et appuyée sur la face dorsale.
Action demandée	«Écartez le gros orteil, éloignez-le du centre du pied. Ne bougez pas votre cheville.» N.B. : Si la personne a tendance à faire de la flexion ou de l'extension avec un mouvement actif, vous pouvez l'aider en corrigeant le mouvement.
Compensations possibles	

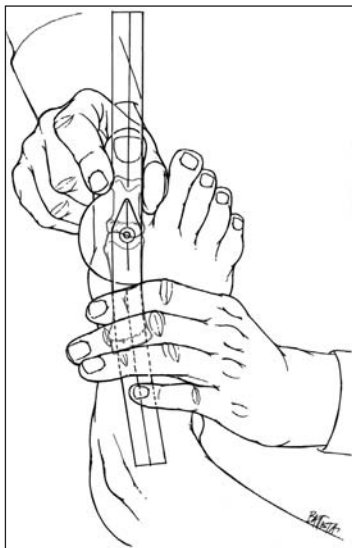


Figure 8-53 Start position and goniometer alignment for MTP joint abduction and adduction.

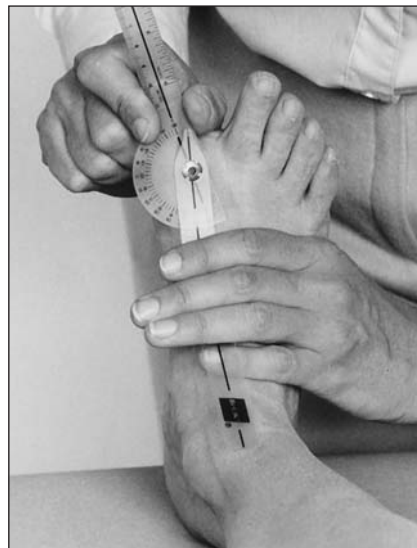


Figure 8-54 MTP joint abduction.

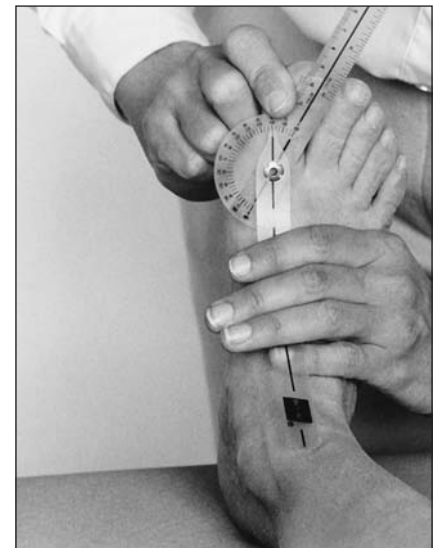


Figure 8-55 MTP joint adduction.

Clarkson, 2013

Questions complémentaires

Mouvement Articulaire	Facteurs limitants passifs	Facteurs limitants actifs
Flexion MTP de l'hallux		
Extension MTP de l'hallux		
Flexion MTP des orteils 2 à 5		
Extension MTP des orteils 2 à 5		
Flexion IP des orteils 2 à 5		
Extension IP des orteils 2 à 5		

Identifiez 4 pathologies augmentant ou diminuant le ROM aux articulations des orteils.

1-

2-

3-

4-

12 Bilan articulaire du tronc

12.1 Région cervicale: valeurs normales

TABLE 9-2 Joint Structure: Cervical Spine Movements

	Flexion	Extension	Lateral Flexion	Rotation
Articulation ^{1,2}	Atlanto-occipital Atlantoaxial Intervertebral	Atlanto-occipital Atlantoaxial Intervertebral	Atlanto-occipital Intervertebral (with rotation)	Atlanto-occipital Atlantoaxial Intervertebral (with lateral flexion)
Plane	Sagittal	Sagittal	Frontal	Transverse
Axis	Frontal	Frontal	Sagittal	Vertical
Normal limiting factors ^{7,8*} (see Fig. 9-5)	Tension in the tectorial membrane, posterior atlantoaxial ligament, posterior longitudinal ligament, ligamentum nuchae, ligamentum flavum, posterior neck muscles, and posterior fibers of annulus; contact between anterior rim of foramen magnum of skull and dens (atlanto-occipital joint)	Tension in the anterior longitudinal ligament and anterior atlantoaxial neck muscles; anterior fibers of annulus; bony contact between the spinous processes	Tension in the alar ligament limits lateral flexion to the contralateral side; lateral fibers of annulus; uncinatè processes	Tension in the alar ligament limits rotation to the ipsilateral side; tension in the annulus fibrosis
Normal AROM				
CROM ^{9†}	0–45°	0–65°	0–35°	0–60°
Tape Measure ^{10,11‡}	3 cm	20 cm	13 cm	11 cm
Inclinometer ¹²	0–50°	0–60°	0–45°	0–80°
Universal Goniometer ¹³	0–45°	0–45°	0–45°	

*There is a paucity of definitive research that identifies the normal limiting factors (NLF) of joint motion. The NLF and end feels listed here are based on knowledge of anatomy, clinical experience, and available references.

†AROM for 337 healthy subjects between 11 and 97 years of age. Values represent the means of the mean values (rounded to the nearest 5°) from each age group as derived from the original source.⁹

‡Values represent the mean (rounded to the nearest cm) of the mean values derived from both studies.^{10,11}

Clarkson, 2013

Flexion cervicale 45° (3 cm)	
Position du sujet	Assis, colonne cervicale au neutre, la colonne thoracique appuyée. La mâchoire fermée. Les pieds sont appuyés au sol et les mains appuyées sur les cuisses.
Position du clinicien et stabilisation	Assis ou debout, devant le patient. Une main peut stabiliser le tronc pour éviter les compensations.
Centre articulaire	Avec goniomètre : tragus de l'oreille
Branche fixe	Perpendiculaire au plancher, dirigée vers le plafond. Ruban à mesurer : protubérance du menton Inclinomètre : Sur processus épineux de T1
Branche mobile	Dirigée vers la base du nez. Ruban à mesurer : fourchette sternale. Inclinomètre : Sur le vertex du crâne.
Action demandée	«Penchez votre tête le plus loin possible vers l'avant. Regardez vers le sol et tentez de coller votre menton sur votre thorax. Gardez les dents légèrement serrées, ne bougez votre tête vers les côtés et ne tournez pas votre tête.»
Compensations possibles	

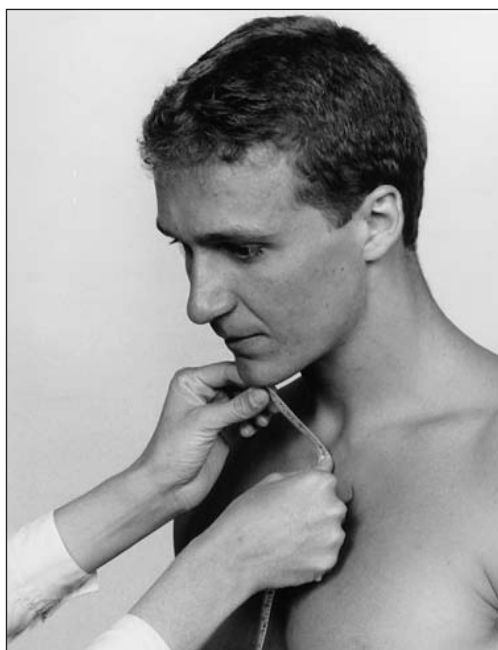


Figure 9-24 Neck flexion: limited AROM.

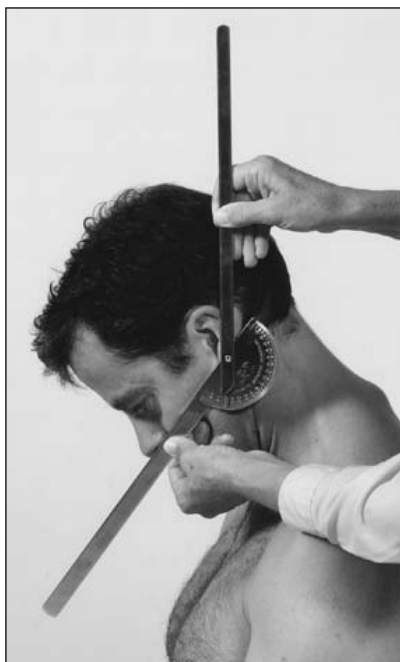

Figure 9-36 End position: neck flexion.

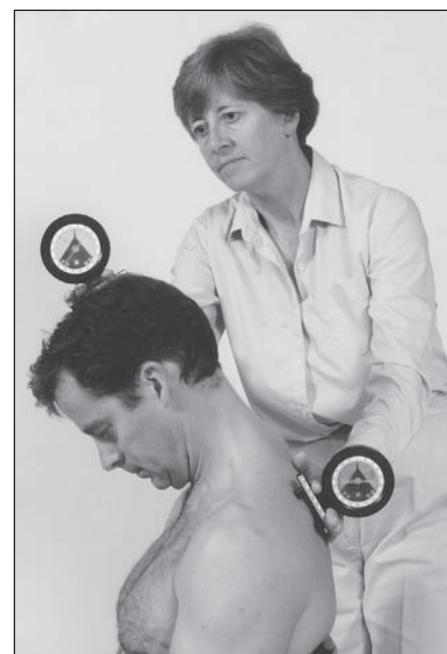


Figure 9-30 End position: neck flexion.

Clarkson, 2013

Extension cervicale 65° (20 cm)	
Position du sujet	Assis, colonne cervicale au neutre, la colonne thoracique appuyée. La mâchoire fermée. Les pieds sont appuyés au sol et les mains appuyées sur les cuisses.
Position du clinicien et stabilisation	Assis ou debout, devant le patient. Une main peut stabiliser le tronc pour éviter les compensations.
Centre articulaire	Avec goniomètre : tragus de l'oreille
Branche fixe	Perpendiculaire au plancher, dirigée vers le plafond. Ruban à mesurer : protubérance du menton. Inclinomètre : Sur processus épineux de T1
Branche mobile	Dirigée vers la base du nez. Ruban à mesurer : fourchette sternale. Inclinomètre : Sur le vertex du crâne.
Action demandée	«Penchez votre tête le plus loin possible vers l'arrière. Regardez vers le plafond et tentez d'éloigner au maximum votre menton de votre thorax. Gardez les dents légèrement serrées, ne bougez votre tête vers les côtés et ne tournez pas votre tête.»
Compensations possibles	

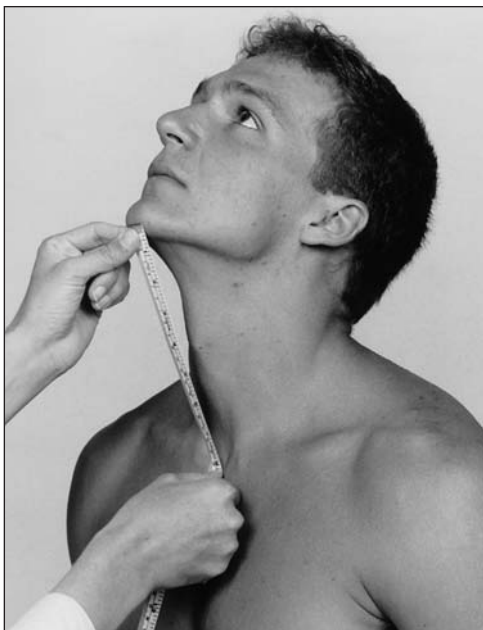

Figure 9-25 Neck extension: full AROM.

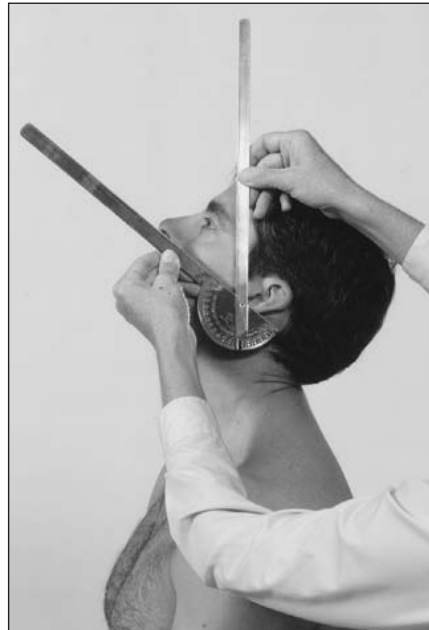

Figure 9-37 End position: neck extension.

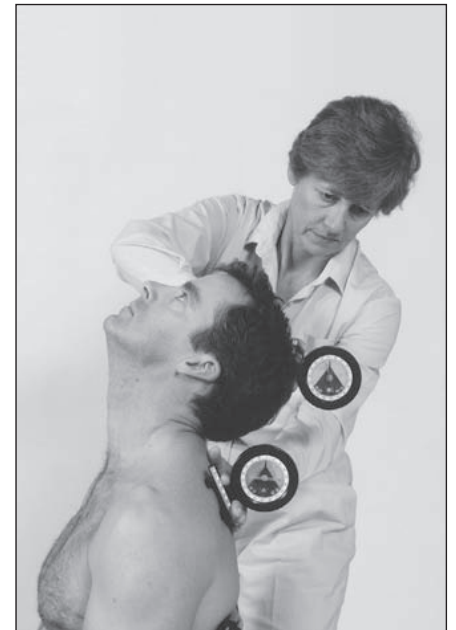

Figure 9-31 End position: neck extension.

Clarkson, 2013

Flexion latérale cervicale 35° (13 cm)	
Position du sujet	Assis, colonne cervicale au neutre, la colonne thoracique appuyée. La mâchoire fermée. Les pieds sont appuyés au sol et les mains appuyées sur les cuisses.
Position du clinicien et stabilisation	Assis ou debout, devant le patient ou du côté évalué. Une main peut stabiliser le tronc pour éviter les compensations.
Centre articulaire	Avec goniomètre : Processus épineux de C7
Branche fixe	Goniomètre : Perpendiculaire au plancher, alignée sur les processus épineux. Ruban à mesurer : processus mastoïde. Inclinomètre : Sur processus épineux de T1
Branche mobile	Dirigée vers l'apex du crâne. Ruban à mesurer : angle acromial ipsilatéral. Inclinomètre : Sur le vertex du crâne.
Action demandée	«Penchez votre tête le plus loin possible vers le côté. Essayez de coller votre oreille sur votre épaule. Ne tournez pas la tête. Ne bougez pas votre épaule.»
Compensations possibles	

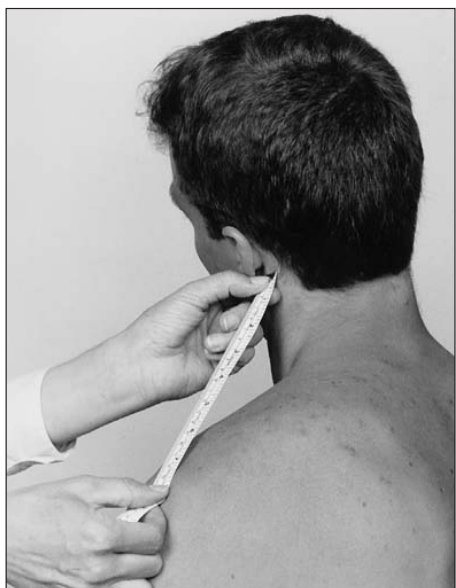


Figure 9-38 Neck lateral flexion.

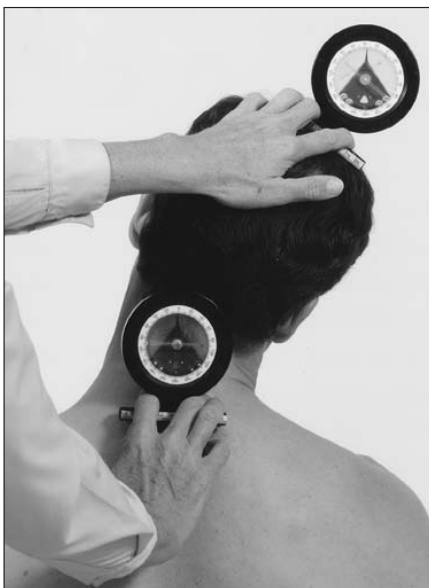


Figure 9-40 End position: neck lateral flexion.

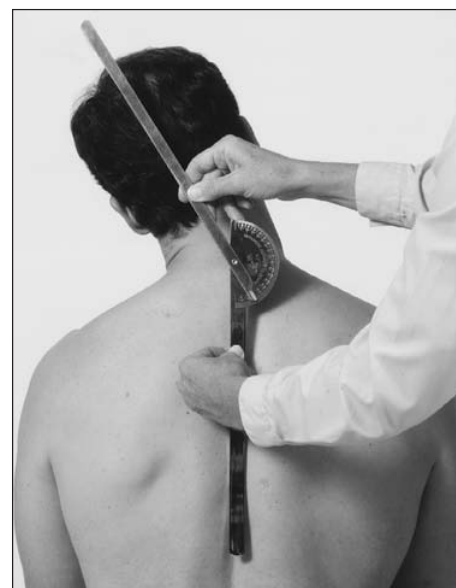


Figure 9-44 End position: neck lateral flexion.

Clarkson, 2013

Rotation cervicale 60° (11 cm)	
Position du sujet	Assis, colonne cervicale au neutre, la colonne thoracique appuyée. La mâchoire fermée. Les pieds sont appuyés au sol et les mains appuyées sur les cuisses.
Position du clinicien et stabilisation	Assis ou debout, devant le patient ou du côté évalué. Une main peut stabiliser le tronc pour éviter les compensations.
Centre articulaire	Avec goniomètre : au centre (vertex) du crâne
Branche fixe	Goniomètre : Parallèle au plancher, alignée sur le processus acromial. Ruban à mesurer : Processus mentonnier
Branche mobile	Goniomètre : Alignée sur le nez. Ruban à mesurer : angle acromial ipsilatéral
Action demandée	«Tournez votre tête le plus loin possible vers le côté. Ne penchez pas votre tête vers l'avant ou l'arrière. Ne bougez pas votre épaule.»
Compensations possibles	

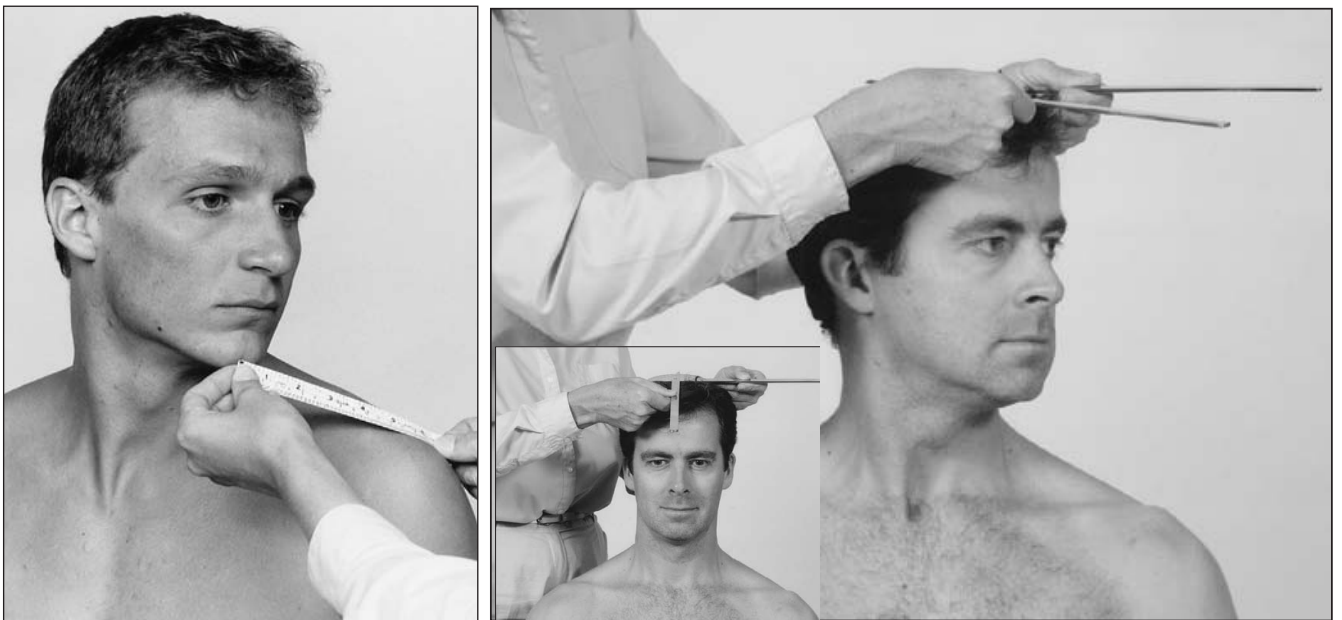


Figure 9-45 Neck rotation.

Clarkson, 2013

Questions complémentaires

Mouvement Articulaire	Facteurs limitants passifs	Facteurs limitants actifs
Flexion cervicale		
Extension cervicale		
Flexion latérale cervicale		
Rotation cervicale		

Identifiez 4 pathologies augmentant ou diminuant le ROM aux articulations de la colonne cervicale.

1-

2-

3-

4-

12.2 Région thoraco-lombaire: valeurs normales

	Flexion	Extension	Lateral Flexion	Rotation
Articulation ³⁸	Lumbar spine, thoracic spine (mainly T6–12)	Lumbar spine, thoracic spine (mainly T6–12)	Lumbar spine, thoracic spine	Thoracic spine, lumbosacral articulation
Plane	Sagittal	Sagittal	Frontal	Horizontal
Axis	Frontal	Frontal	Sagittal	Vertical
Normal limiting factors ^{8,9,39*} (see Fig. 9-100)	Tension in the posterior longitudinal, supraspinous, interspinous and intertransverse ligaments, the ligamentum flavum, facet joint capsules and spinal extensor muscles; compression of the intervertebral discs anteriorly and tension in the posterior fibers of the annulus; apposition of articular facets thoracic spine; rib cage	Tension in the anterior longitudinal ligament, abdominal muscles, facet joint capsules and the anterior fibers of the annulus; contact between adjacent spinous processes; apposition of articular facets thoracic spine	Contact between the iliac crest and thorax; tension in the contralateral trunk side flexors, intertransverse and iliolumbar ligaments and facet joint capsules; tension in the contralateral fibers of the annulus; apposition of articular facets lumbar spine	Tension in the costovertebral, supraspinous, interspinous, intertransverse, and iliolumbar ligaments and facet joint capsules lumbar spine and annulus fibrosus of the intervertebral discs; tension in the ipsilateral external and contralateral internal abdominal oblique muscles; apposition of articular facets lumbar spine
Normal AROM				
Tape measure	10 cm ^{5†} 6 cm ^{40§}		22 cm ^{41†}	
Inclinometer ¹²	0–60+° L spine	0–25° L spine	0–25° L spine	0–30° T spine
Universal goniometer ³			0–35°	
Capsular pattern	It is difficult to perform passive movements of the trunk due to its size and weight. It is difficult to determine the capsular pattern for the trunk ⁶ .			

*There is a paucity of definitive research that identifies the normal limiting factors (NLF) of joint motion. The NLF and end feels listed here are based on knowledge of anatomy, clinical experience, and available references.

†Measured between C7 and S1.

‡Measured between level of middle finger on thigh in anatomical position and at end of lateral flexion ROM. Value represents the mean of mean values from the original source⁴¹ for right and left lateral flexion ROM of 39 healthy subjects.

§Measured between level of PSIS and 15 cm proximal. Value represents the rounded mean of mean values from the original source⁴⁰ for L spine flexion ROM of 104 children 13 to 18 years of age.

Clarkson, 2013

Flexion thoraco-lombaire (60°)	
Position du sujet	Debout, les pieds séparés par la largeur des épaules. Les bras sont en position de repos et les genoux doivent rester droits en tout temps.
Position du clinicien et stabilisation	Debout, de côté au patient. Prendre la mesure initiale entre les deux points de repères et reprendre la mesure à la fin du mouvement.
Centre articulaire	Non applicable
Branche fixe	Ruban à mesurer : processus épineux de C7 Inclinomètre : processus épineux de C7
Branche mobile	Ruban à mesurer : processus épineux de S2 Inclinomètre : processus épineux de S2
Action demandée	«Penchez votre tronc le plus loin possible vers l'avant. Regardez vers le sol et tentez de toucher le sol avec vos mains. Ne pliez pas les genoux.»
Compensations possibles	

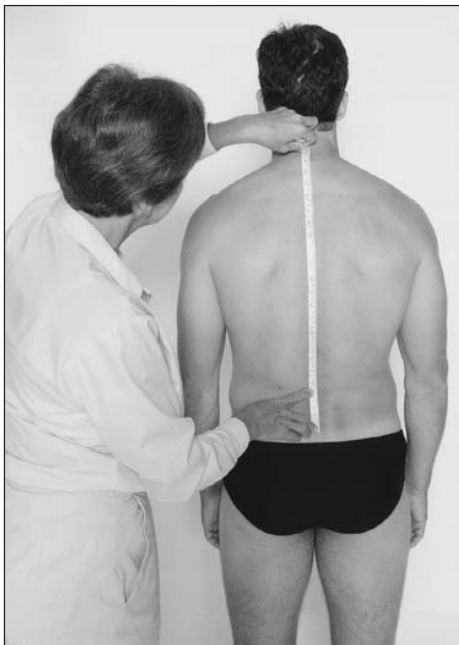


Figure 9-105 Start position: thoracolumbar spinal flexion. The distance is measured between the spinous processes of C7 and S2.

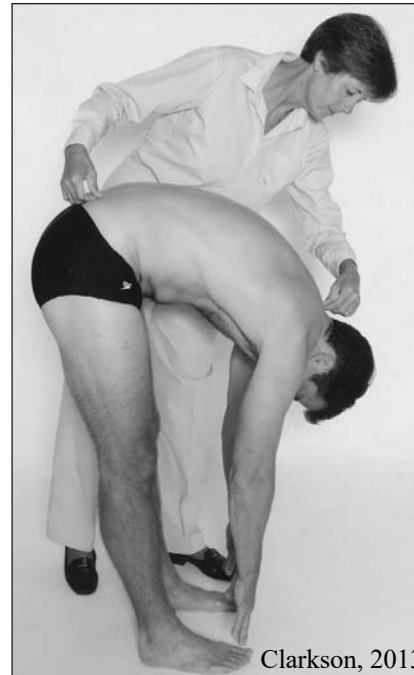

Figure 9-107 End position: thoracolumbar spinal flexion.

Extension thoraco-lombaire (25°)	
Position du sujet	Debout, les pieds séparés par la largeur des épaules. La paume des mains est placée dans le bas du dos au niveau de la partie postérieure des crêtes iliaque. Les genoux doivent rester droits en tout temps. Le patient peut fixer un point de repère devant lui afin de ne pas amener le cou en extension.
Position du clinicien et stabilisation	Debout, derrière le patient. Prendre la mesure initiale entre les deux points de repères et reprendre la mesure à la fin du mouvement.
Centre articulaire	Non applicable
Branche fixe	Ruban à mesurer : processus épineux de C7 Inclinomètre : Processus épineux de C7
Branche mobile	Ruban à mesurer : processus épineux de S2 Inclinomètre : processus épineux de S2
Action demandée	«Penchez votre tronc le plus loin possible vers l'arrière. Regardez droit devant vous en fixant un point au mur. N'amenez pas la tête vers l'arrière et ne pliez pas les genoux.»
Compensations possibles	

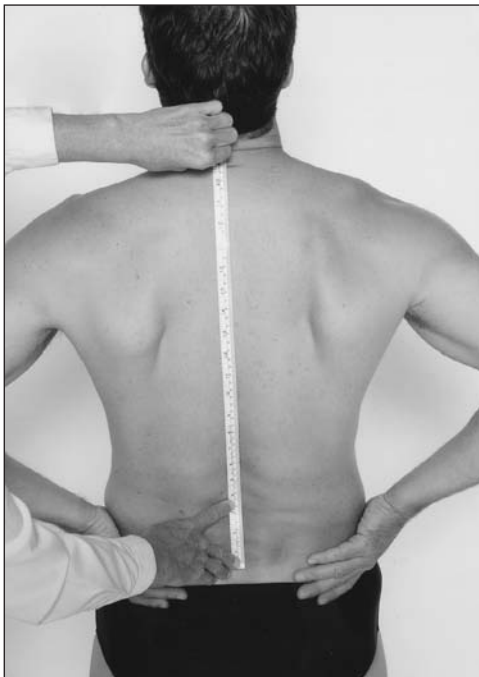

Figure 9-106 Start position for thoracolumbar extension.

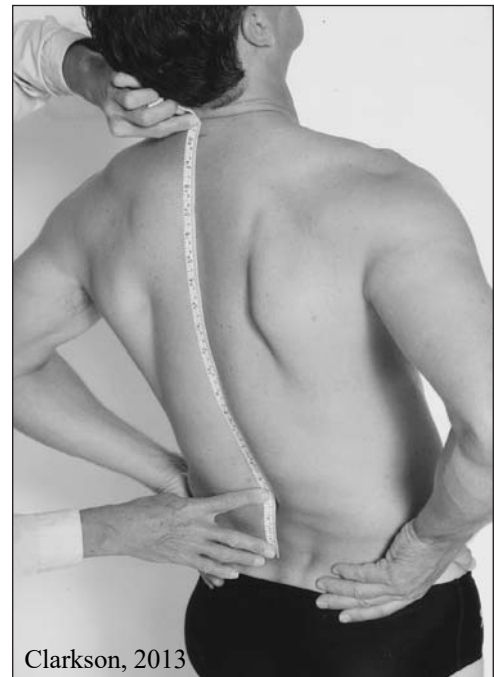

Figure 9-108 End position: thoracolumbar extension.

N.B : Pour l'utilisation des inclinomètres, la mesure de départ prise pour chacun des inclinomètres est considérée comme le «0°». À la fin du mouvement, une deuxième lecture est faite sur les deux inclinomètres. L'amplitude totale est donnée par la différence entre la mesure initiale et la mesure finale des deux inclinomètres :

$$(\text{Initial}_{C7} - \text{Final}_{C7}) - (\text{Initial}_{S2} - \text{Final}_{S2}) = \text{ROM total.}$$

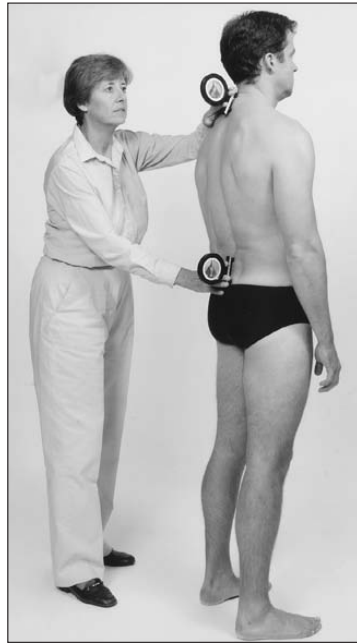

Figure 9-109 Start position: thoracolumbar flexion with inclinometer placement over the spines of C7 and S2.



Figure 9-111 Thoracolumbar flexion.

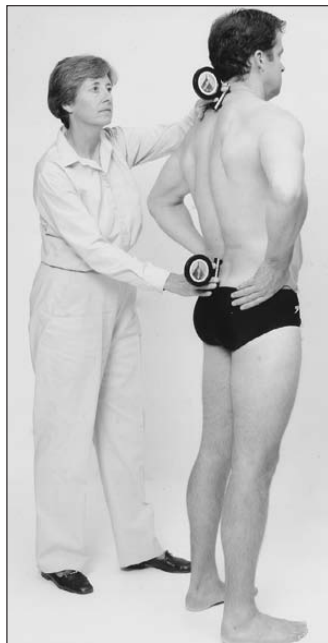

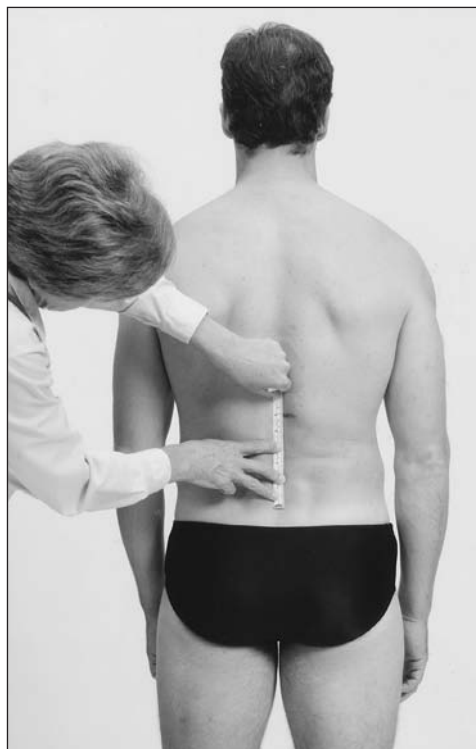
Figure 9-110 Start position: thoracolumbar extension.

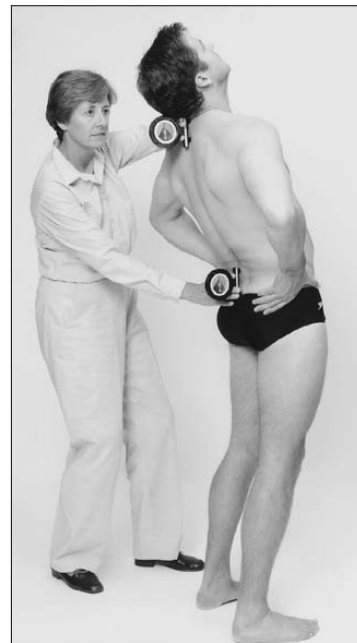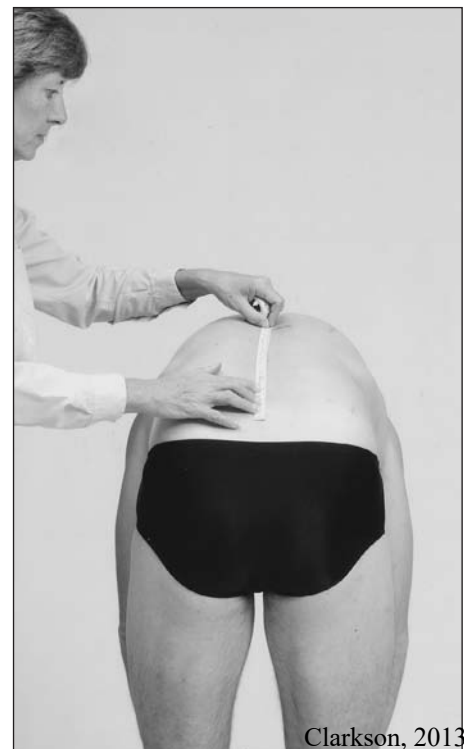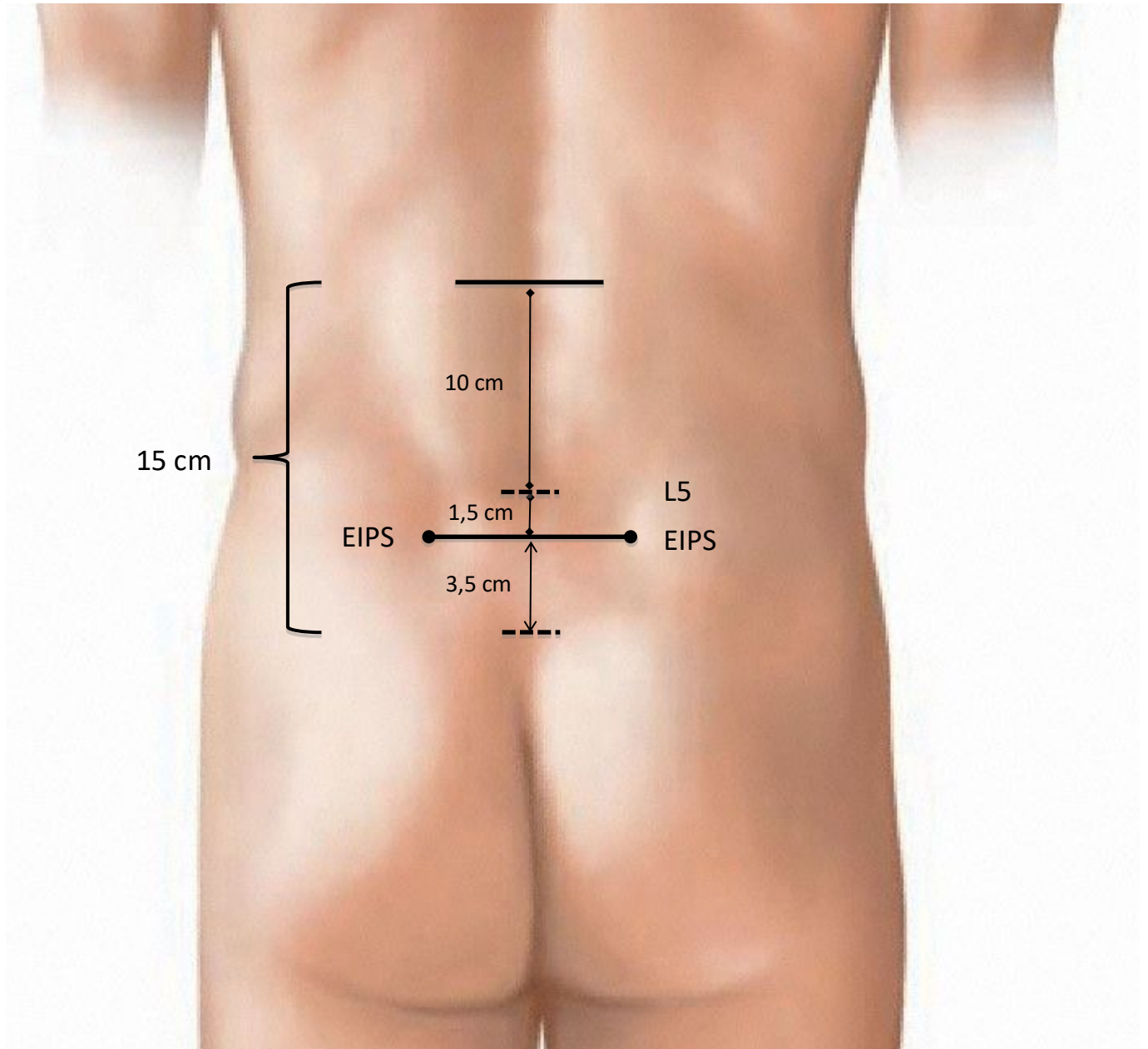


Figure 9-112 End position: thoracolumbar spine extension.

Clarkson, 2013

Flexion lombo-sacrée (Test de Schobert modifié) (15 à 16/10 cm pour colonne lombaire seulement) (21 à 22 / 15 cm pour colonnes lombaire et sacrée)	
Position du sujet	Debout, les pieds séparés par la largeur des épaules. Les bras sont en position de repos et les genoux doivent rester droits en tout temps.
Position du clinicien et stabilisation	Debout, derrière le patient. Prendre la mesure initiale entre les deux points de repères et reprendre la mesure à la fin du mouvement.
Centre articulaire	Non applicable.
Branche fixe	Ruban à mesurer : Point de repère le plus proximal (voir schéma)
Branche mobile	Ruban à mesurer : Point de repère le plus distal (voir schéma)
Action demandée	«Penchez votre tronc le plus loin possible vers l'avant. Regardez vers le sol et tentez de toucher le sol avec vos mains. Ne pliez pas les genoux.»
Compensations possibles	





Blanz, 2007

**Extension lombo-sacrée (Test de Schobert modifié)
(8 à 9 /10 cm pour colonne lombaire seulement)
(12,5 à 13 / 15 cm pour colonnes lombaire et sacrée)**

Position du sujet	Debout, les pieds séparés par la largeur des épaules. La paume des mains est placée dans le bas du dos au niveau de la partie postérieure des crêtes iliaque. Les genoux doivent rester droits en tout temps. Le patient peut fixer un point de repère devant lui afin de ne pas amener le cou en extension.
Position du clinicien et stabilisation	Debout, derrière le patient. Prendre la mesure initiale entre les deux points de repères et reprendre la mesure à la fin du mouvement.
Centre articulaire	Non applicable.
Branche fixe	Ruban à mesurer : Point de repère le plus proximal (voir schéma)
Branche mobile	Ruban à mesurer : Point de repère le plus distal (voir schéma)
Action demandée	«Penchez votre tronc le plus loin possible vers l'arrière. Regardez droit devant en fixant un point au mur. N'amenez pas la tête vers l'arrière et ne pliez pas les genoux.»
Compensations possibles	

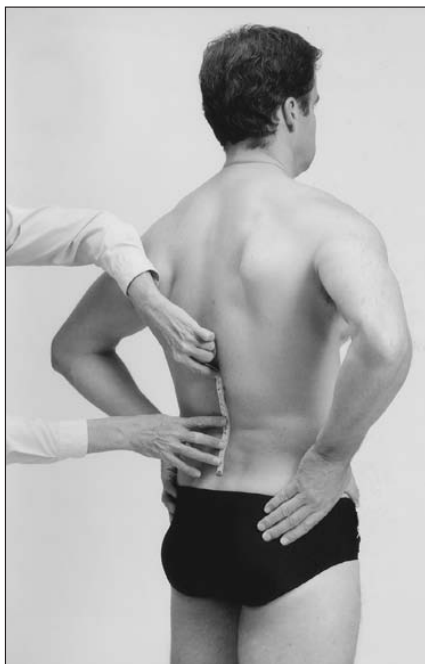


Figure 9-116 Start position: lumbar extension.

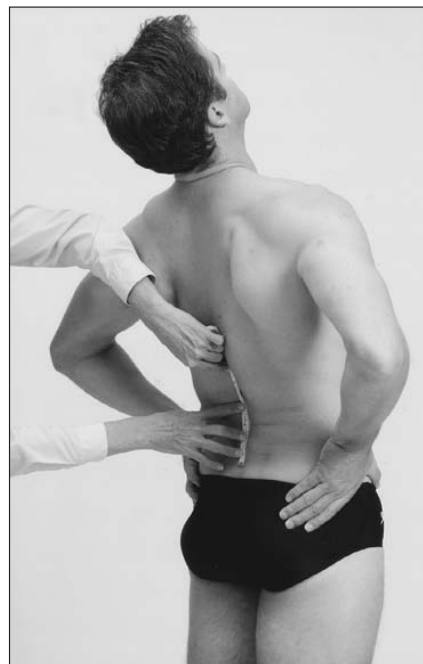


Figure 9-118 End position: lumbar extension.

Clarkson, 2013

Flexion latérale thoraco-lombaire 25-35° (ou 22 cm de déplacement)	
Position du sujet	Debout, les pieds séparés par la largeur des épaules. La paume de la main est collée sur la cuisse, du côté évalué. Les genoux doivent rester droits en tout temps et les pieds au sol. Le patient peut fixer un point de repère devant lui afin de ne pas amener le tronc en rotation. N.B. : On peut demander au patient d'appuyer le dos contre un mur afin de guider le mouvement.
Position du clinicien et stabilisation	À genoux, à côté du patient. Prendre la mesure initiale entre les deux points de repères et reprendre la mesure à la fin du mouvement.
Centre articulaire	Non applicable
Branche fixe	Ruban à mesurer : Bout du majeur (3 ^e doigt) Inclinomètre : Processus épineux de S2
Branche mobile	Ruban à mesurer : Point de repère au sol. Inclinomètre : processus épineux de C7
Action demandée	«Penchez votre tronc le plus loin possible vers le côté. Ne penchez pas votre corps vers l'avant ou vers l'arrière et ne tournez pas le tronc. Gardez les pieds aux sol.»
Compensations possibles	



Figure 9-125 Start position: trunk lateral flexion.



Figure 9-126 End position: trunk lateral flexion.



Figure 9-127 Measurement: trunk lateral flexion.

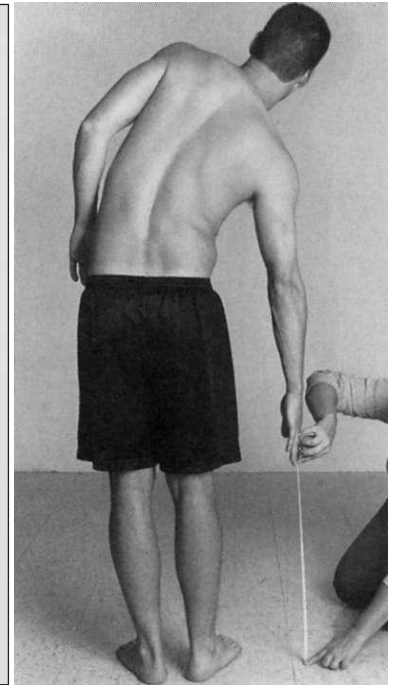
Clarkson, 2013

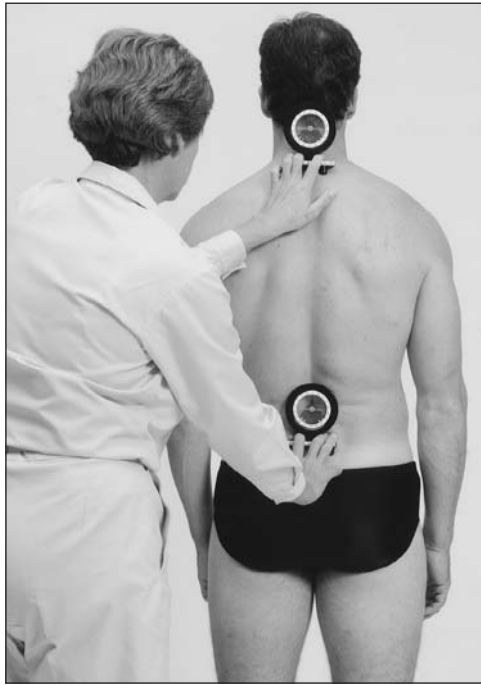

Figure 9-128 Inclinometer placement (spines of T1 and S2) for trunk lateral flexion.

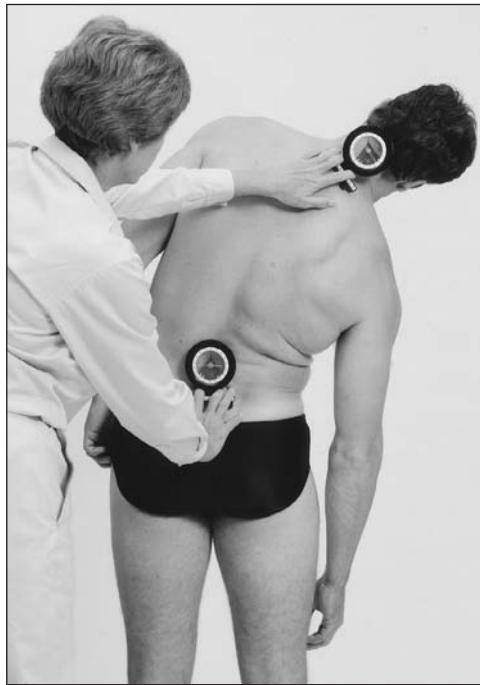

Figure 9-129 End position: trunk lateral flexion.



Clarkson, 2013

Rotation thoracique (avec contribution lombaire négligeable) 30°	
Position du sujet	Assis, hanches et genoux fléchis à 90°, les pieds appuyés au sol (ou petit banc) en tout temps. Les bras sont croisés avec les mains appuyées sur les épaules controlatérales.
Position du clinicien et stabilisation	Debout, derrière le patient. Une main peut stabiliser le bassin au besoin. Prendre la mesure initiale entre les deux points de repères et reprendre la mesure à la fin du mouvement.
Centre articulaire	Non applicable
Branche fixe	Ruban à mesurer : Acromion (ruban tenu par le patient)
Branche mobile	Ruban à mesurer : Sommet du grand trochanter.
Action demandée	«Tournez votre tronc le plus loin possible vers le côté. Ne penchez pas votre corps vers l'avant, vers l'arrière ou vers le côté. Ne bougez pas vos épaules (omoplates). Gardez les pieds aux sol.»
Compensations possibles	

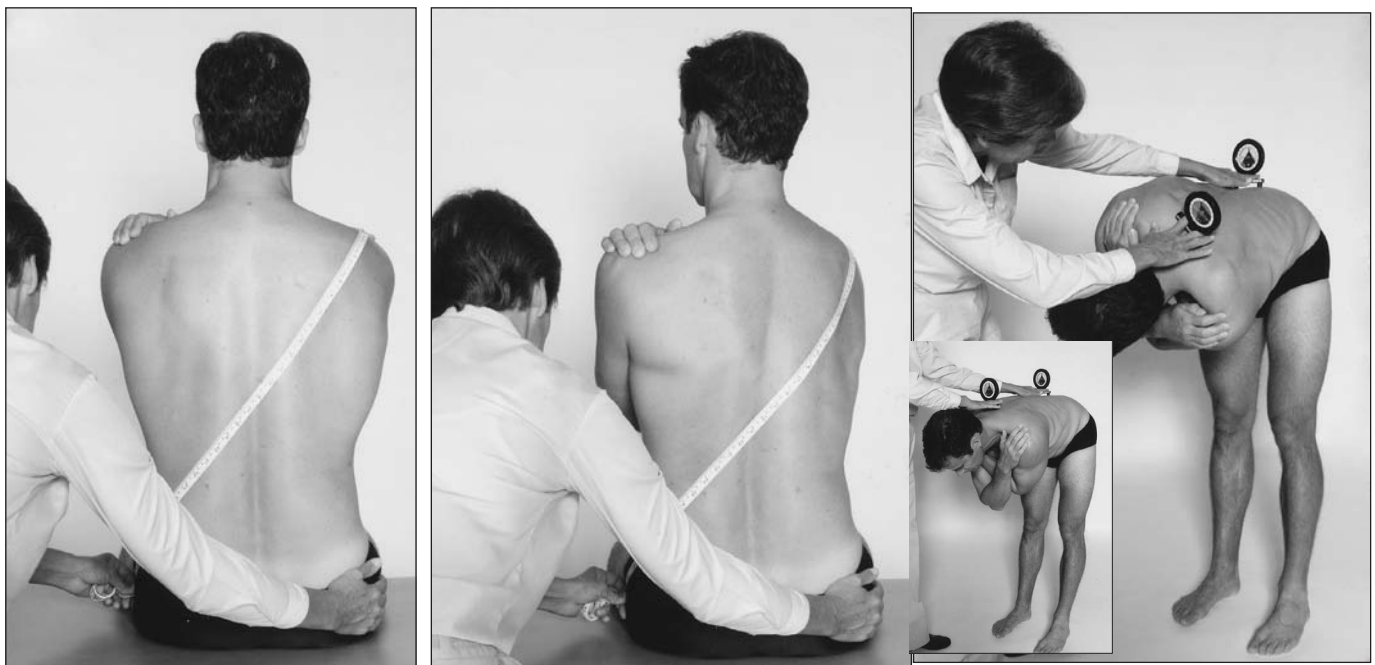

Figure 9-132 Start position: trunk rotation. Figure 9-133 End position: trunk rotation.

Figure 9-135 End position: thoracic spine rotation.

Clarkson, 2013

Questions complémentaires

Mouvement Articulaire	Facteurs limitants passifs	Facteurs limitants actifs
Flexion thoraco-lombaire		
Extension thoraco-lombaire		
Flexion latérale thoraco-lombaire		
Rotation thoraco-lombaire		

Identifiez 4 pathologies augmentant ou diminuant le ROM aux articulations de la colonne thoraco-lombaire.

1-

2-

3-

4-

13 Bibliographie

BERRYMAN REESE, Nancy, William D. BANDY, Charlotte YATES. Joint range of motion and muscle length testing, Saint-Louis (Missouri) Saunders Elsevier, 2010, 509 p.

BIPM - JCGM. (s. d.). Consulté 31 juillet 2018, à l'adresse <https://www.bipm.org/en/committees/jc/jcgm/>

BLANZ, Michael, Thieme Atlas of anatomy image collection, General anatomy and musculoskeletal system. [document électronique]. New York, Thieme medical publisher, Inc., 2007, cédérom.

Clarkson, H. M. (2013). *Musculoskeletal assessment: joint motion and muscle testing* (3rd ed). Philadelphia: Wolters Kluwer/Lippincott Williams & Wilkins Health.

DELBARRE GROSSEMY, Isabelle. Goniométrie: Manuel d'évaluation des amplitudes articulaires des membres et du rachis, Issy-les-Moulineaux, Masson, 2008, 123 p.

HISLOP, Helen., MONTGOMERY, Jacqueline., Le bilan musculaire de Daniels et Worthingham, 8e éd., Philadelphie, Elsevier Masson, 2011, 488 p.

Morales, C. R., Lobo, C. C., Sanz, D. R., Corbalán, I. S., Ruiz, B. R., & López, D. L. (2017). The concurrent validity and reliability of the Leg Motion system for measuring ankle dorsiflexion range of motion in older adults. *PeerJ*, 5, e2820. <https://doi.org/10.7717/peerj.2820>

Norkin, C. C., & White, D. J. (2009). *Measurement of joint motion: a guide to goniometry* (4th ed). Philadelphia: F.A. Davis.

Vocabulaire international de métrologie – Concepts fondamentaux et généraux et termes associés (VIM).pdf. (s. d.).